ISSN 1808-1851

COLUNA

Periodicidade: trimestral

Volume 17• Número 1 • Jan/Mar 2018

Órgão oficial da

SOCIEDADE BRASILEIRA DE COLUNA

Sociedade Brasileira de Coluna
Sociedade Portuguesa de Patologia da Coluna Vertebral
Asociación Mexicana de Cirujanos de Columna
Capítulo de Columna de la Sociedad Ecuatoriana de Ortopedia y Traumatología
Capítulo de Columna de la Sociedad Colombiana de Ortopedia y Traumatología
Capítulo de Columna de la Sociedad Venezolana de Cirugía Ortopédica y Traumatología
Sociedad Iberolatinoamericana de Columna Vertebral
Sociedade Brasileira de Neurocirurgia
Capítulo de Columna de la Federación Latinoamericana de Sociedades de Neurocirugía
Capítulo de Columna da Sociedad Latinoamericana de Ortopedia y Traumatología
Sociedad Argentina de Patologia de la Columna Vertebral
Federação Mundial de Quiropraxia
Capítulo de Coluna do México – Columna en linea
Associação Paraguaia de Cirurgia de Coluna
Associação Cazaquistanesa de Neurocirurgiões
Associação Russa de Neurocirurgiões de Coluna Vertebral

- MÚSCULO ERECTOR DE LA COLUMNA Y ESCOLIOSIS EN UNA POBLACIÓN CON PARÁLISIS CEREBRAL: ESTUDIO PRELIMINAR
- IMPLICAÇÕES RADIOGRÁFICAS DA LISTA DE ESPERA CIRÚRGICA PARA TRATAMENTO DE DEFORMIDADE DA COLUNA VERTEBRAL
- A INFLUÊNCIA DO TROPISMO FACETÁRIO SOBRE A LOCALIZAÇÃO DA HÉRNIA DISCAL LOMBAR
- ALIF COM CAGE AUTOBLOQUEANTE SEM SUPLEMENTAÇÃO - ANÁLISE TOMOGRÁFICA DE FUSÃO ÓSSEA INTERSOMÁTICA
- *POSTEROLATERAL, POSTERIOR AND MI-TRANSFORAMINAL LUMBAR INTERBODY FUSION: A STUDY OF 212 CASES*
- ANÁLISE COMPARATIVA DE DOIS SISTEMAS DE CLASSIFICAÇÃO DE FRATURAS DA COLUNA TORACOLOMBAR
- PERFIL DAS VÍTIMAS DE TRAUMA RAQUIMEDULAR ATENDIDAS EM UMA UNIDADE DE REFERÊNCIA DE SÃO PAULO
- *SENSITIVITY AND SPECIFICITY OF "MINI BRAIN" IMAGE PATTERN TO DIAGNOSE MULTIPLE MYELOMA AND PLASMACYTOMA*
- *THE "PENDULUM LAW" – HOW TO EXPLAIN THE SPINAL SHAPE? PART I*
- *THE "PENDULUM LAW" - HOW TO EXPLAIN THE COLUMN SHAPE BASED ON COMMON ANOMALIES? PART II*
- EPIDEMIOLOGIA DO TRAUMATISMO RAQUIMEDULAR TRATADO CIRURGICAMENTE NO HOSPITAL DAS CLÍNICAS DA UNICAMP
- ARTROPLASTIA DE DISCO NA COLUNA LOMBAR
- CISTO EPIDURAL ARACNOÍDEO TÓRACO-LOMBAR DE DIFÍCIL TRATAMENTO CLÍNICO: RELATO DE CASO
- MALFORMAÇÃO COSTAL RELACIONADA À ESCOLIOSE TORACOLOMBAR EM ADOLESCENTE - RELATO DE CASO
- TRATAMENTO DA FRATURA SACRAL COM UMA VARIAÇÃO DA TÉCNICA DE FIXAÇÃO LOMBOPÉLVICA

AOSPINE
LATIN AMERICA

AOSpine Latin America Regional Courses 2018

June 7–9 . Sao Paulo, Brazil



THE ULTIMATE SPINE EVENT IN LATIN AMERICA!

Don't miss the opportunity to get to know the latest advances in spinal surgery. The third edition of our Regional Courses will take place in Sao Paulo, in June 2018.

Asdrubal Falavigna
Program Director

Albert Brasil
Local Host

RESEARCH Seminar

José María Jiménez
Co-Chairperson

Nelson Astur
Co-Chairperson

Master Modules **DEGENERATIVE DISEASE & SCOLIOSIS**

Samuel Pantoja
Chairperson

Marcelo Valacco
Educational Advisor

Master Modules **TUMOR**

William Teixeira
Chairperson

Juan Emmerich
Educational Advisor

Master Modules **MINIMALLY INVASIVE SPINE SURGERY**

Néstor Taboada
Chairperson

Alexandre Sadao
Educational Advisor

Faculty Internacional

Charles Fisher · **Giovanni Barbanti** · **Laurence Rhines** · **Ferran Pellisé** · **Daniel Riew** · **Lawrence Lenke** · **Juan Uribe** · **Roger Härtl** · **Semih Özdemir**

Register now: saopaulo2018.aospine.org

MORE INFORMATION
Luana Torres | ltorres@aospine.org
T +55 41 3016 4491 | 24 3384 7519

Não é apenas o que fazemos
É o que tornamos possível.

A LDR agora é Zimmer Biomet



ZIMMER BIOMET

Your progress. Our promise.™

SpineJack®



vexim
REBALANCING SPINE

Inovação no tratamento e restauração de fratura vertebral

SpineJack® é um sistema de tratamento de fratura com colocação de implante e cimento, onde a expansão é controlada e existe uma preservação trabecular.

Indicação:

- Fraturas de corpo vertebral (tipo A de acordo com a classificação Magerl);
- Osteoporose;
- Tumor maligno (mieloma ou metástases osteolíticas).

Distribuído por:

FUSÃO
Soluções para Medicina

www.fusao.com

SISTEMA PASS LP.

Baixo perfil,
alta performance.



Evolução do mundiamente reconhecido sistema Pass Med, o novo **sistema Pass LP de fixação pedicular** com instrumentais simples e precisos, traz diferenciais que tornam sua implantação mais simples, segura e rápida, além de oferecer ao paciente mais conforto e qualidade de vida no tratamento de deformidades complexas.

MEDICREA

ESTABILIDADE, SOLIDEZ,
EVOLUÇÃO E SOLUÇÃO.

Conte com a ORTOCIR.

Central São Paulo: 11 3674.6786
www.ortocir.com.br

ORTOCIR
EXCELÊNCIA EM SUAS MÃOS

LANÇAMENTOS



ODFix

Parafuso Canulado Auto Roscante para Odontóide.

- Disponíveis nos diâmetros 3,5mm e 4,0mm;
- Corpo com Roscas Parciais de 8mm e 12mm;
- Corpo com Rosca Total;
- Diversos comprimentos;
- Instrumentais importados de alta precisão.

REGISTRO ANVISA Nº 80078450040

C-Fit

Sistema de Placas Cervicais Via Anterior



- Disponível em 3 modelos;
- Baixo Perfil;
- Vários comprimentos para diferentes níveis;
- Parafusos com diâmetros de 4,0mm e 4,5mm.

REGISTRO ANVISA Nº 80078450041



Semi Dinâmica



Dinâmica



Mini

www.ossea.com.br

ÓSSEA
MEDICAL TECHNOLOGY

COLUNA/COLUMNA

Coluna/Columna v17, n1 Jan/Mar 2018

ISSN 1808-1851

Indexada nas Bases de Dados SCIELO, SCOPUS e LILACS (Literatura Latino-Americana e do Caribe em Ciências da Saúde)

Filiada à Associação Brasileira de Editores Científicos

Editor Científico

Helton L.A. Defino, Faculdade de Medicina de Ribeirão Preto, Universidade de São Paulo (Ribeirão Preto, SP, Brasil)

Editor Executivo

Sérgio Daher, Hospital das Clínicas da Faculdade de Medicina da UFG (Goiânia, GO, Brasil).

Editores Associados

Alvaro Dawling, Instituto de Ensino e Pesquisa CK, (São Paulo, SP, Brasil); CK Internacional, (Santiago,Chile); Clinica Kennedy, (Santiago/Chile).
Byvaltsev Vadim, Irkutsk Scientific Center of Surgery and Traumatology (Irkutsk Russia)
Eduardo Barros Puertas, Universidade Federal de São Paulo (São Paulo, SP, Brasil)
Ivan Ferrareto, Universidade Federal de São Paulo (Ribeirão Preto, SP, Brasil)
José María Jiménez Avila, Centro Médico Nacional de Occidente. IMSS. TEC de Monterrey campus Guadalajara. Facultad de Medicina (Guadalajara, Jalisco, México)
Kolesov Sergey, Priorov N.N Central Institute of Traumatology and Orthopaedics (Moscow. Russia)
Mauro dos Santos Volpi, Universidade Estadual Paulista Júlio de Mesquita Filho (Botucatu, SP, Brasil)
Osmar Avanzi, Faculdade de Ciências Médicas da Santa Casa de São Paulo (São Paulo, SP, Brasil)
Sérgio Zylbersztejn, Universidade Federal de Ciências da Saúde de Porto Alegre (Porto Alegre, RS, Brasil)
Tarcisio Eloy Pessoa de Barros Filho, Instituto de Ortopedia e Traumatologia do HC/FMUSP (São Paulo, SP, Brasil)

Conselho Editorial

Akshulakov Serik (Astana,Cazaquistão)
Albert Vincent Berthier Brasil, Santa Casa Porto Alegre (Porto Alegre, RS,Brasil)
Aleinikov Viktor, National Center for Neurosurgery (Astana,Cazaquistão)
Andres Edgar Rodriguez Fuentes, Univ. de São Paulo (Ribeirão Preto, SP, Brasil)
Andres Rodriguez Munera, Fundacion Sta Fé de Bogotá (Bogotá, Colombia)
Asdrubal Falavigna, Universidade de Caxias do Sul, (Caxias do Sul, RS, Brasil).
Asdrúbal Silveri, Centro de Deformidades de Columna (Montevidéo, Uruguai)
Bartolomé Marré, Hosp. Trabajador Santiago (Santiago, Chile)
Carlos Eduardo Algaves Soares de Oliveira, Hospital do Servidor (São Paulo, SP, Brasil)
Carlos Henrique Maçaneiro, Univ. da Região Joinville (Joinville, SC, Brasil)
Carlos Henrique Ribeiro, Hospital Quinta D'or (Rio de Janeiro, RJ, Brasil)
Carlos Umberto Pereira, Univ. Federal de Sergipe (Aracaju, SE, Brasil)
Carlos Tello, Sociedad Ibero Latinoamericana de Columna (Buenos Aires, Argentina)
Carlos Villanueva Leal, Vall D'Hebron Hosp. Traumatologia Rehabilitación (Barcelona, Espanha)
Carolina Kolberg, Federación Latino Americana de Quiropráctica (Brasilia, DF, Brasil)
Délio Eulálio Martins, Univ. Federal de São Paulo (São Paulo, SP, Brasil)
Elcio Landim, Univ. Estadual de Campinas (Campinas, SP, Brasil)
Enguer Beraldo Garcia, Santa Casa de Belo Horizonte (Belo Horizonte, MG, Brasil)
Enrique Izquierdo Nuñez, Univ. Complutense de Madrid (Madri, Espanha)
Enrique Jimenez Hakim, Fundacion Santa Fé de Bogotá (Bogotá, Colombia)
Enrique Osorio Fonseca, Univ. El Bosque Bogotá (Bogotá, Colômbia)
Ernesto Bersusky, Hosp. Nacional de Pediatria Juan P. Garrahan (Buenos Aires, Argentina)
Erasmo de Abreu Zardo, Pontifícia Univ. Católica (Porto Alegre, RS, Brasil)
Fernando Antonio Mendes Façanha Filho, Univ. Federal do Ceará (Fortaleza, CE, Brasil)
Fernando Helo Yamhure, Clínica Reina Sofia (Bogota, Colombia)
Francisco Limeira dos Santos Neto, Univ. Federal de Pernambuco (Recife, PE, Brasil)
Francisco Javier Sánchez Pérez-Grueso, Hosp. La Paz (Madri, Espanha)
Gabriel Virgilio Ortiz García, Centro Médico Puerta de Hierro (Zapopan, Jalisco, México)
Geraldo de Sá Carneiro Filho, Hosp. da Restauração (Recife, PE, Brasil)
Gushcha Artem, Research center of Neurology Volokolamskoe (Moscow Russia)
Guy Broch Haro, Issste Hospital Lopez Mateos (México, Distrito Federal)
Herman Michael Dittmar Johnson, Centro Médico Puerta de Hierro (Zapopan, Jalisco, México), Universidad de Guadalajara (Guadalajara, México)
Jorge Felipe Ramirez, Clínica Reina Sofia (Bogotá-Colombia)
Jorge Manuel A. Draper Mineiro, Hosp. Cuf Descobertas (Lisboa, Portugal)
José Castro Guimarães Consciência, Hosp. de Egas Moniz (Lisboa, Portugal)
José Gabriel Rugeles Ortiz, Cecimin Organizacion Sanitas (Bogota, Colombia)
Juan Silva, Univ. Nacional de Asuncion (Assunção, Paraguai)
Karen Weissman (Clínica Fundácion Médica San Cristóbal, Santiago, Chile)
Kerimbayev Talgat, National Center for Neurosurgery (Astana,Cazaquistão)
Luciano Miller Reis Rodrigues, Faculdade de Medicina do ABC (Santo André, SP, Brasil)
Luis Carlos Ramíres, Instituto de Seguros Sociales (Bogotá,Colombia)
Luis Eduardo Munhoz da Rocha, Hosp. Pequeno Príncipe (Curitiba, PR, Brasil)
Luiz Roberto Gomes Vialle, Pontifícia Univ. Católica (Curitiba, PR, Brasil)
Marcelo Gruenberg, Hosp. Italiano de Buenos Aires (Buenos Aires, Argentina)
Marcelo Wajchenberg, Univ. Federal de São Paulo (São Paulo-SP-Brasil)
Marcello H. Nogueira-Barbosa, Univ. de São Paulo (Ribeirão Preto, SP, Brasil)
Marcos Masini, Univ. Planalto Central (Brasília, DF, Brasil)
Mario Augusto Taricco, Univ. de São Paulo (São Paulo, SP, Brasil)
Mario Herrera (Bogotá-Colombia)
Mauricio Pagy de Calais Oliveira, Centro Mineiro de Cirurgia da Coluna (Belo Horizonte, Brasil)
Mihailovsky Michai, Cuvyan Institute of Traumatology and Orthopaedics (Novosibirsk, Russia)
Murilo Tavares Daher, Departamento de Ortopedia da Universidade Federal de Goiás (Goiânia, GO, Brasil)
Néstor Fiore, Hosp. de La Plata (Buenos Aires, Argentina)
Nicolás J. Macchiavello Cornejo, Hospital Clínico de la Universidad de Chile (Santiago, Chile)
Óscar Luís Alves, Hospital Lusíadas Porto e Centro Hospitalar Vila Nova de Gaia/Espinho EPE (Porto, Portugal)
Ptashnikov Dmitriy, Institute of Traumatology and Orthopaedics (St Petersburg, Russia)
Renato Tavares Daher, Centro de Reabilitação e Readptação Dr. Henrique Santillo (Goiânia, Goiás)
Roberto Chapa Sosa, Hosp. de Alta Especialidad Christus Muguerza (Monterrey, Nuevo Leon, México)
Roberto Sakamoto Falcon, Hospital Ortopédico-Lifecenter (Belo Horizonte, MG, Brasil)
Rodrigo Amaral, Instituto de Patologia da Coluna – IPC (Sao Paulo, SP, Brasil)
Ruy Vaz, Hosp. de São João (Porto, Portugal)
Sérgio Afonso Hennemann, Hosp. Mãe de Deus (Porto Alegre, RS, Brasil)
Victor Paul Miramontes, CNR/O-Centro Nacional de Rehabilitación (Cidade do México, México)
Washington Bermúdez Santos, Montevideo Spine Center (Montevideo, Uruguai)
Xavier Soler I Graells, Univ. Federal do Paraná (Curitiba, PR, Brasil)

Correspondentes Estrangeiros

Jack Zigler, Texas Back Institute (Dallas, Texas, USA)
Marek Szpalski, Hôpitaux Iris Sud (Bruxelles, Belgica)
Robert Gunzburg, Belgium and Eeuwfeest Kliniek (Antwerpen, Belgica)
Steven R. Garfin (San Diego, CA, Estados Unidos)

Editor Consultivo

Arthur Tadeu de Assis - São Paulo - SP - Brasil

Editora Gerente

Flávia M. S. Pires - São Paulo - SP - Brasil

Coluna/Columna é uma Publicação Oficial Sociedade Brasileira de Coluna e das Sociedades afiliadas: Asociación Mexicana de Cirujanos de Columna – AMCICO; Associação Paraguaia de Cirurgia de Coluna; Associação Cazaquistanesa de Neurocirurgiões; Associação Russa de Neurocirurgiões de Coluna Vertebral; Capítulo de Columna de la Federación Latinoamericana de Sociedades de Neurocirugía – FLANC; Capítulo de Columna de la Sociedad Ecuatoriana de Ortopedia y Traumatologia - SEOT; Capítulo de Columna de la Sociedad Colombiana de Ortopedia y Traumatología – SCCOT; Capítulo de Columna da Sociedad Latinoamericana de Ortopedia y Traumatología – SLAOT; Capítulo de Columna de la Sociedad Venezolana de Cirugía Ortopédica y Traumatologia – SVCOT; Capítulo de Coluna do México- Columna en linea; Federação Mundial de Quiropraxia (WFC); Sociedad Argentina de Patologia de la Columna Vertebral – SAPCV; Sociedad Iberolatinoamericana de Columna Vertebral – SILACO; Sociedade Brasileira de Neurocirurgia – SBN; ; Sociedade Portuguesa de Patologia da Coluna Vertebral – SPPCV.

Atha Comunicação e Editora: Coordenação editorial, criação, diagramação e produção gráfica
Rua Machado Bittencourt, 190 - 4° andar - conj. 410 - CEP: 04044-903 - São Paulo - SP
Tel/Fax: (11) 5087-9502/5579-5308 - 1atha@uol.com.br

Órgão oficial da Sociedade Brasileira de Coluna

Al. Lorena, 1304, 14°, cj. 1406/07
Jd. Paulista - São Paulo - SP - Brasil
Cep: 01424-001 - Tel.: 11 3088-6615

Secretária Administrativa: Ana Maria Cella - revistacoluna@uol.com.br
Assinatura anual - 4 edições. Valor R$ 80,00. Enviar nome, endereço, CEP para: revistacoluna@uol.com.br
Foreign annual subscription - 4 issues. U$ 40. Send your order to: revistacoluna@uol.com.br

- Periodicidade: Trimestral

Visite o site da Sociedade Brasileira de Coluna
portalsbc.org
Revista disponível eletronicamente
www.revistacoluna.org

COLUNA/COLUMNA

VOLUME 17 - Nº 1 - 2018 - Sumário/Contents/Contenido

Artigos Originais/*Original Articles/Artículos Originales*

DEFORMIDADES/*DEFORMITIES/DEFORMIDADES*

MÚSCULO ERECTOR DE LA COLUMNA Y ESCOLIOSIS EN UNA POBLACIÓN CON PARÁLISIS CEREBRAL: ESTUDIO PRELIMINAR.....14
ERECTOR DA ESPINHA E ESCOLIOSE EM UMA POPULAÇÃO COM PARALISIA CEREBRAL: ESTUDO PRELIMINAR
ERECTOR SPINAE AND SCOLIOSIS IN A POPULATION WITH CEREBRAL PALSY: A PRELIMINARY STUDY
Osama J. Alí-Morell, Félix Zurita-Ortega, Berenice Fernández-Estévez, Beatriz Padilla-Obispo, Roberto Martínez-Porcel

IMPLICAÇÕES RADIOGRÁFICAS DA LISTA DE ESPERA CIRÚRGICA PARA TRATAMENTO DE DEFORMIDADE DA COLUNA VERTEBRAL 19
RADIOGRAPHIC IMPLICATIONS OF THE SURGICAL WAITING LIST FOR THE TREATMENT OF SPINAL DEFORMITY
IMPLICACIONES RADIOGRÁFICAS DE LA LISTA DE ESPERA QUIRÚRGICA PARA EL TRATAMIENTO DE DEFORMIDAD DE LA COLUMNA VERTEBRAL
Leonardo Yukio Jorge Asano, Marina Rosa Filézio, Mateus Pippa Defino, Vinícius Alves de Andrade, André Evaristo Marcondes Cesar, Luciano Miller Reis Rodrigues

DOENÇAS DEGENERATIVA INTERVERTEBRAL/*DEGENERATIVE DISC DISEASE/ENFERMIDAD DEGENERATIVA INTERVERTEBRAL*

A INFLUÊNCIA DO TROPISMO FACETÁRIO SOBRE A LOCALIZAÇÃO DA HÉRNIA DISCAL LOMBAR.....23
INFLUENCE OF FACET TROPISM ON THE LOCATION OF LUMBAR DISC HERNIATION
INFLUENCIA DEL TROPISMO FACETARIO EN LA UBICACIÓN DE LA HERNIA DE DISCO LUMBAR
Rodrigo Arnold Tisot, Juliano da Silveira Vieira, Diego da Silva Collares, Leonardo Domingues Stumm, Mariano Feraboli Fontana, Augusto Pasini, Eduardo Coronel, Eduardo Scharnovski, Maiara Agostini, Mateus Borin, Victor Kasper, Victor Sánchez, Walter Iserhard

TÉCNICA CIRURGICA/*SURGICAL TECHNIQUE/TÉCNICA QUIRÚRGICA*

ALIF COM CAGE AUTOBLOQUEANTE SEM SUPLEMENTAÇÃO - ANÁLISE TOMOGRÁFICA DE FUSÃO ÓSSEA INTERSOMÁTICA.....27
ALIF WITH AUTO-LOCKING CAGE WITHOUT SUPPLEMENTATION – TOMOGRAPHIC ANALYSIS OF INTERBODY BONE FUSION
ALIF CON CAJA CON AUTOBLOQUEO SIN COMPLEMENTACIÓN - ANÁLISIS TOMOGRÁFICO DE FUSIÓN ÓSEA INTERSOMÁTICA
Luis Marchi, Joes Nogueira-Neto, Rodrigo Amaral, Nicholai Faulhaber, Etevaldo Coutinho, Leonardo Oliveira, Gabriel Pokorny, Rubens Jensen, Luiz Pimenta

POSTEROLATERAL, POSTERIOR AND MI-TRANSFORAMINAL LUMBAR INTERBODY FUSION: A STUDY OF 212 CASES.....31
FUSÃO PÓSTERO-LATERAL, POSTERIOR E MI-TRANSFORAMINAL: ESTUDO COMPARATIVO 212 CASOS
FUSIÓN POSTEROLATERAL, POSTERIOR Y MI-TRANSFORAMINAL: ESTUDIO DE 212 CASOS
Bruno Miguel Brígido Maia, Luís Pedro Duarte Silva, Isabel Cristina Gomes Costa Simões, Pedro Carvalhais Simões, Luís Pedro Sousa Ferreira Teixeira

TRAUMA VERTEBRAL E FRATURAS/*SPINAL TRAUMA AND FRACTURES/TRAUMA VERTEBRAL Y FRACTURAS*

ANÁLISE COMPARATIVA DE DOIS SISTEMAS DE CLASSIFICAÇÃO DE FRATURAS DA COLUNA TORACOLOMBAR.....35
COMPARATIVE ANALYSIS OF TWO CLASSIFICATION SYSTEMS OF THORACOLUMBAR SPINE FRACTURES
ANÁLISIS COMPARATIVO DE DOS SISTEMAS DE CLASIFICACIÓN DE FRACTURAS DE LA COLUMNA TORACOLUMBAR
André Luiz Pagotto Vieira, Juliano Rodrigues dos Santos, Guilherme Galito Henriques

PERFIL DAS VÍTIMAS DE TRAUMA RAQUIMEDULAR ATENDIDAS EM UMA UNIDADE DE REFERÊNCIA DE SÃO PAULO.....39
PROFILE OF SPINAL CORD TRAUMA VICTIMS TREATED AT A REFERENCE UNIT IN SÃO PAULO
PERFIL DE LAS VÍCTIMAS DE TRAUMA RAQUIMEDULAR ATENDIDAS EN UNA UNIDAD DE REFERENCIA DE SÃO PAULO
Alex Oliveira de Araujo, Danilo de Souza Ferronato, Ivan Dias da Rocha, Raphael Martus Marcon, Alexandre Fogaça Cristante, Tarcísio Eloy Pessoa de Barros Filho

TUMOR E ONCOLOGIA/*TUMOR AND ONCOLOGY/TUMOR Y ONCOLOGIA*

SENSITIVITY AND SPECIFICITY OF "MINI BRAIN" IMAGE PATTERN TO DIAGNOSE MULTIPLE MYELOMA AND PLASMACYTOMA.....42
SENSIBILIDADE E ESPECIFICIDADE DO ACHADO DE "MINI-BRAIN" PARA DIAGNÓSTICO DE MIELOMA MÚLTIPLO E PLASMOCITOMA
SENSIBILIDAD Y ESPECIFICIDAD DE "MINI BRAIN" PARA DIAGNÓSTICO DE MIELOMA MÚLTIPLE Y PLASMOCITOMA
Ulysses de Oliveira Souza, Matheus Fernandes de Oliveira, Lindolfo Carlos Heringer, Jose Marcus Rotta, Ricardo Vieira Botelho

Artigo de Atualização/*Update Article/Artículo de Actualización*

CIÊNCIA BÁSICA/*BASIC SCIENCE/CIENCIA BÁSICA*

THE "PENDULUM LAW" – HOW TO EXPLAIN THE SPINAL SHAPE? PART I 46
A "LEI DO PÊNDULO" – COMO EXPLICAR A FORMA DA COLUNA? PARTE I
LA "LEY DEL PÉNDULO" – ¿CÓMO EXPLICAR LA FORMA DE LA COLUMNA? PARTE I
Gilles Norotte

THE "PENDULUM LAW" - HOW TO EXPLAIN THE COLUMN SHAPE BASED ON COMMON ANOMALIES? PART II 51
A "LEI DO PÊNDULO" – COMO EXPLICAR A FORMA DA COLUNA COM BASE EM ANOMALIAS COMUNS? PARTE II
LA "LEY DEL PÉNDULO" – ¿CÓMO EXPLICAR LA FORMA DE LA COLUMNA EN FUNCIÓN DE LAS ANOMALÍAS COMUNES? PARTE II
Gilles Norotte

Artigo de Revisão/*Revision Article/Artículo de Revisión*

TRAUMA VERTEBRAL E FRATURAS/*SPINAL TRAUMA AND FRACTURES/TRAUMA VERTEBRAL Y FRACTURAS*

EPIDEMIOLOGIA DO TRAUMATISMO RAQUIMEDULAR TRATADO CIRURGICAMENTE NO HOSPITAL DAS CLÍNICAS DA UNICAMP 55
EPIDEMIOLOGY OF SPINAL TRAUMA SURGICALLY TREATED AT THE UNICAMP HOSPITAL DAS CLÍNICAS
EPIDEMIOLOGÍA DEL TRAUMATISMO RAQUIMEDULAR TRATADO QUIRÚRGICAMENTE EN EL HOSPITAL DAS CLÍNICAS DE UNICAMP
Otávio Turolo da Silva, Enrico Ghizoni, Helder Tedeschi, Andrei Fernandes Joaquim

TÉCNICA CIRURGICA/*SURGICAL TECHNIQUE/TÉCNICA QUIRÚRGICA*

ARTROPLASTIA DE DISCO NA COLUNA LOMBAR 59
DISC REPLACEMENT IN LUMBAR SPINE
ARTROPLASTIA DE DISCO EN LA COLUMNA LUMBAR
Eduardo Soares de Souza, René Kusabara, Fabio Mastromauro de Oliveira, Yoshinobu Nagasse, Clóvis Yamazato, José Antônio Machado Junior

Relato de Caso/*Case Report/Reporte de Caso*

CUIDADOS CIRÚRGICOS/*SURGICAL CARE/CUIDADO QUIRURGICO*

CISTO EPIDURAL ARACNOÍDEO TÓRACO-LOMBAR DE DIFÍCIL TRATAMENTO CLÍNICO: RELATO DE CASO 63
THORACOLUMBAR EPIDURAL ARACHNOID CYST OF DIFFICULT CLINICAL MANAGEMENT: CASE REPORT
QUISTE ARACNOIDEO EPIDURAL TORACOLUMBAR DE DIFÍCIL TRATAMIENTO CLÍNICO: REPORTE DE CASO
Francisco Alves de Araújo Júnior, Dafne Luana Bayer, Hugo Akio Hasegawa, Talita Ribeiro da Silva, Johnni Zamponi Jr., Patricia Yokoo

DEFORMIDADES/*DEFORMITIES/DEFORMIDADES*

MALFORMAÇÃO COSTAL RELACIONADA À ESCOLIOSE TORACOLOMBAR EM ADOLESCENTE - RELATO DE CASO 66
COSTAL MALFORMATION RELATED TO THORACOLUMBAR SCOLIOSIS IN ADOLESCENTS – CASE REPORT
MALFORMACIÓN COSTAL RELACIONADA CON LA ESCOLIOSIS TORACOLUMBAR EN ADOLESCENTES – RELATO DE CASO
Nilza Nascimento Guimarães, Júlio Cesar Caldas Pinheiro, Ubiratan Maia Rodrigues de Vasconcelos, Carolina Rodrigues de Mendonça

TÉCNICA CIRURGICA/*SURGICAL TECHNIQUE/TÉCNICA QUIRÚRGICA*

TRATAMENTO DA FRATURA SACRAL COM UMA VARIAÇÃO DA TÉCNICA DE FIXAÇÃO LOMBOPÉLVICA 69
SACRAL FRACTURE TREATMENT WITH A VARIATION OF THE LUMBOPELVIC FIXATION TECHNIQUE
TRATAMIENTO DE LA FRACTURA SACRAL CON UNA VARIACIÓN TÉCNICA DE LA FIJACIÓN LUMBOPÉLVICA
Vinícius Magno da Rocha, João Antonio Matheus Guimarães, Antônio Paulo de Olivaes Filho, Felipe Moura Carrasco, Antônio Eulalio Pedrosa Araujo Junior, Diego Pinheiro Aguiar, André Luiz Loyelo Barcellos

ISSN 1808-1851

INSTRUÇÕES AOS AUTORES/NORMAS PARA PUBLICAÇÃO

Revisado em janeiro de 2018

COLUNA/COLUMNA – ISSN 1808-1851 (versão impressa) e ISSN 2177-014X (versão ***on-line***) – é o órgão de publicação científica oficial da Sociedade Brasileira de Coluna – SBC e de associações afiliadas: Asociación Mexicana de Cirujanos de Columna – AMCICO; Asociación Paraguaya de Cirugía de Columna; Capítulo de Columna de la Federación Latinoamericana de Sociedades de Neurocirugía – FLANC; Capítulo de Columna de la Sociedad Ecuatoriana de Ortopedia y Traumatología – SEOT; Capítulo de Columna de la Sociedad Colombiana de Ortopedia y Traumatología – SCCOT; Capítulo de Columna de la Sociedad Latinoamericana de Ortopedia y Traumatología – SLAOT; Capítulo de Columna de la Sociedad Venezolana de Cirugía Ortopédica y Traumatología – SVCOT; Capítulo de Coluna do México – Columna en línea; Federação Mundial de Quiropraxia – WFC; Sociedad Argentina de Patología de la Columna Vertebral – SAPCV; Sociedad Iberolatinoamericana de Columna Vertebral – SILACO; Sociedade Brasileira de Neurocirurgia – SBN; Sociedade Portuguesa de Patologia da Coluna Vertebral – SPPCV. É publicada em duas versões, trimestralmente, em quatro edições ao ano. Sua proposta é divulgar artigos que contribuam para o aperfeiçoamento e o desenvolvimento da prática, da pesquisa e do ensino dos temas relacionados a coluna vertebral no Brasil e na América Latina.

ESCOPO E POLÍTICA

A Revista COLUNA/COLUMNA é uma revista de acesso aberto, que publica contribuições da comunidade científica nacional e internacional, na forma de artigos originais com elevado mérito científico (artigos de revisão, revisões sistemática, artigos de atualização). Seu objetivo é divulgar artigos que contribuam para o aperfeiçoamento e o desenvolvimento da prática, da pesquisa e do ensino dos temas relacionados à Coluna Vertebral, Patologias da Coluna Vertebral, Ortopedia e Traumatologia, Reabilitação e áreas afins.

A Coluna/Columna publica, preferencialmente, artigos originais de interesse internacional, e não apenas os de relevância regional. O Corpo Editorial é composto por membros nacionais e internacionais, que trabalham gratuitamente para aprimorar a qualidade do periódico, visando torná-la atraente não só para a pesquisa regional/nacional mas também para a comunidade científica internacional.

É publicada em duas versões, trimestralmente em 4 edições ao ano (Março, Junho, Setembro e Dezembro). Sua proposta é divulgar artigos que contribuam para o aperfeiçoamento e o desenvolvimento da prática, da pesquisa e do ensino dos temas relacionados à Coluna Vertebral.

Não há taxa para artigos de submissão e avaliação.

PREPARAÇÃO DO MANUSCRITO

Peer Review

O *peer review*, ou revisão por pares, é um dos fatores que sustentam a qualidade de um veículo científico. O corpo editorial da Coluna/Columna é formado, em sua maioria, por professores universitários, que permite um *peer review* criterioso e rigoroso. Todos os manuscritos, após aprovação dos editores, serão analisados por dois ou mais revisores, sendo o anonimato garantido em todo o processo de julgamento (duplo cego). Os artigos que não apresentarem mérito e não se enquadrarem na política editorial da revista serão rejeitados não cabendo recurso. Os comentários dos revisores serão devolvidos aos autores para modificações no texto ou justificativa de sua conservação. Somente após as aprovações finais, os manuscritos serão encaminhados para publicação.

Copyright

As declarações publicadas nos artigos são de inteira responsabilidade dos autores. Entretanto, todo material publicado se torna propriedade da Revista Coluna/Columna, que passa a reservar os direitos autorais. Os autores devem anexar como documento suplementar no sistema Scielo de publicação e submissão *on line*: a) Declaração de Conflito de Interesses; b) Certificado de Aprovação do Trabalho pela Comissão de Ética em Pesquisa da Instituição quando a investigação envolver experimentação em seres humanos ou animais; c) Documentação referente as eventuais fontes de financiamento do trabalho; d) Declaração de que os participantes assinaram documento de Consentimento Livre Informado, quando se tratar de pesquisa clínica com seres humanos; e) Carta de transferência dos direitos autorais assinada por todos os autores e declaração de que é inédito, não tendo sido submetido à publicação em outro periódico ou livro.

APRESENTAÇÃO E SUBMISSÃO DO MANUSCRITO

A Revista Coluna/Columna - é uma publicação trimestral que circula nos meses de janeiro/fevereiro/março, abril/maio/junho, julho/agosto/setembro, outubro/novembro/dezembro, em duas versões uma com os textos em seu idioma original (português, inglês ou espanhol) e outra versão em inglês, com a finalidade de publicar trabalhos originais da especialidade. Os conceitos e declarações contidos nos trabalhos são de total responsabilidade dos autores. Os artigos publicados na revista seguem os requisitos uniformes propostos pelo Comitê Internacional de Editores de Revistas Médicas, disponíveis no endereço eletrônico www.icmje.org.

A revista Coluna/Columna, em apoio às políticas para registro de ensaios clínicos da Organização Mundial de Saúde (OMS) e do *International Committee of Medical Journal Editors* (ICMJE), reconhecendo a importância dessas iniciativas para o registro e divulgação internacional de informação sobre estudos clínicos, em acesso aberto, somente aceitará para publicação a partir de agosto de 2009 os artigos de pesquisas clínicas que tenham recebido um número de identificação em um dos Registros de Ensaios Clínicos validados pelos critérios estabelecidos pela OMS e ICMJE, disponível no endereço: http://clinicaltrials.gov ou no site do Pubmed https://www.ncbi.nlm.nih.gov/pubmed.

Ao relatar experimentos sobre temas humanos e animais, indicar se os procedimentos seguiram as normas do Comitê Ético sobre Experiências Humanas da Instituição, na qual a pesquisa foi realizada ou de acordo com a declaração de Helsinki de 1995 e *Animal Experimentation Ethics,* respectivamente. Os autores devem incluir uma declaração indicando que o protocolo foi aprovado pelo Comitê de Ética da Instituição (Instituição de afiliação de pelo menos um dos autores) com o respectivo número de identificação. Também deve incluir que o Termo de Consentimento Livre e Esclarecido foi assinado por todos os participantes. Essas informações devem ser citadas na seção Material e Métodos do manuscrito.

A revista recebe para publicação artigos para as seguintes seções: Artigos Originais, Artigo de Revisão, Artigo de Atualização e Relato de Caso. Os artigos poderão ser escritos em Português, Espanhol ou Inglês. Os trabalhos deverão ser digitados em espaço duplo, usando, de preferência, o processador de texto Microsoft Word, com 3 cm de margens e a fonte Times New Roman, tamanho 12, não devendo ultrapassar de 20 páginas, incluindo folha de rosto, resumos, texto, agradecimentos, referências e tabelas. Arquivos em formato PDF não serão aceitos.

O artigo enviado deverá ser submetido, acompanhado de:

Folha de rosto: título do trabalho (conciso e informativo), em português, espanhol e inglês; o nome completo de cada autor (sem abreviações); e a instituição (As unidades hierárquicas devem ser apresentadas em ordem decrescente, por exemplo, universidade, faculdade e departamento; a que pertence cada um deles (Os nomes das instituições e programas deverão ser apresentados preferencialmente por extenso e na língua original da instituição ou na versão em inglês quando a escrita não é latina [p.ex. árabe, mandarim, grega]); com indicação numérica e sequencial, utilizando números arábicos sobrescritos. Se houver mais de uma afiliação institucional, indicar apenas a mais relevante; local de realização do trabalho e/ou da pesquisa; nome do autor correspondente com endereço completo, telefone, e-mail. O número ORCID de cada um dos autores deve ser informado na folha de rosto. http://orcid.org/

Resumo e Descritores: resumo, em português, inglês e espanhol com, no máximo 250 palavras. Os Artigos Originais, deverão ser estruturados (Objetivo, Métodos, Resultados, Conclusões) ressaltando os dados mais significativos do trabalho. Para Artigos de Revisão, Atualização ou Relato de Caso o resumo não deverá ser estruturado. Abaixo do resumo, especificar no mínimo três e no máximo seis descritores que definam o assunto do trabalho. Os descritores deverão ser baseados no DECS - Descritores em Ciências da Saúde - disponível no endereço eletrônico http://decs.bvs.br/; ou MeSH (Medical SubjectHeadings) em/ou *MeSH* - www.nlm.nih.gov/mesh/MBrowser.html. com as versões português, inglês e espanhol para cada um dos descritores.

Ademais, nos resumos devem ser incluídos o Nível de Evidência e o Tipo de Estudo, conforme tabela de classificação anexada ao final deste texto.

Apresentação do texto

Introdução: deverá conter o objetivo do trabalho e resumir os fundamentos lógicos do mesmo. Apresentar somente as citações estritamente pertinentes e não incluir dados ou conclusões do trabalho que está sendo relatado.

Métodos: deverá descrever claramente a seleção dos indivíduos que intervieram na pesquisa (pacientes ou animais de laboratório, incluindo os controles). Identificar idade, sexo e outras importantes características do indivíduo. A definição e relevância da raça ou etnia são ambíguas. Os autores devem ser particularmente cuidadosos quando usarem estas categorias. Identificar os métodos, equipamentos (apresentar o nome e endereço do fabricante entre parênteses) e os procedimentos em detalhes suficientes para permitir a reprodução dos resultados por outros pesquisadores. Citar se o estudo foi aprovado pelo Comitê de Ética da Instituição (Instituição de afiliação de pelo menos um dos autores) e informar o respectivo número de identificação. Também deve informar se o Termo de Consentimento Livre e Esclarecido foi assinado por todos os participantes.

Resultados: deverão ser apresentados em uma sequência lógica no texto, nas tabelas e figuras. Não deverão ser repetidos no texto todos os dados das tabelas ou ilustrações, devendo ser enfatizadas ou resumidas somente as observações importantes.

Discussão: deverá enfatizar os novos e mais importantes aspectos do estudo e as conclusões que se seguem. Não deverão ser repetidos os dados apresentados na introdução ou nos resultados. Deverão ser estabelecidas novas hipóteses apenas quando elas estiverem claramente justificadas.

Conclusões: deverão ser vinculadas aos objetivos do estudo evitando-se afirmações não qualificadas e não completamente comprovadas pelos dados. Deverão apresentar argumento conclusivo detalhado dos dados comprobatórios.

Agradecimentos: quando necessário agradecer brevemente as pessoas que tenham colaborado intelectualmente, mas cuja contribuição não justifica coautoria, ou para aquelas que tenham provido apoio material, técnico, assessoria. O autor deve garantir que as pessoas, nomes, concordem em serem assim chamados. O apoio financeiro para a pesquisa e bolsas de estudo deve ser reconhecido nesta seção (agência e número de concessão).

Conflitos de interesse: devem ser reproduzidos objetivamente quando houver, e quando não houver, apresentar a declaração: "Os autores declaram inexistência de conflito de interesses na realização deste trabalho."

Declaração da contribuição de autores: deve ser expressa no final do artigo, com a utilização de dois critérios mínimos de autoria: a) participação ativa na discussão dos resultados; b) revisão e aprovação da versão final do trabalho.

Cada autor contribuiu individual e significantemente para o desenvolvimento deste artigo. AF (0000-0000-0000-0000)*: redação, revisão e realização das cirurgias; GR (0000-0000-0000-0000)*: cirurgias, análise dos dados e redação; FP (0000-0000-0000-000x)*: análise estatística, cirurgias e revisão; MAC (0000-0000-0000-0000)*: análise das lâminas e revisão; MSC (0000-0000-0000-0000)*: redação, revisão e conceito intelectual; ATA (0000-0000-0000-0000)*: cirurgia, redação, análise estatística, conceito intelectual e confecção de todo o projeto de pesquisa. *ORCID (*Open Researcher and Contributor ID*)."

Referências: devem estar rigorosamente de acordo com as instruções: *Uniform Requirements for Manuscripts Submitted to Biomedical Journals*, do International *Committeeof Medical Journal Editors*, atualizada em Outubro de 2007.Ou no site Pubmed https://www.ncbi.nlm.nih.gov/pubmed. Todos os autores e trabalhos citados no texto devem constar nas referências e vice-versa. A numeração das referências deverá ser de acordo com a ordem em que forem mencionadas pela primeira vez no texto, utilizando-se números arábicos, para o texto e para as referências. Citar todos os autores até no máximo seis; se existirem mais, citar os seis primeiros seguidos de et al. Os títulos dos periódicos deverão ser abreviados de acordo com a lista de periódicos do *Index Medicus*. Todas as referências do ano atual ou cinco anos anteriores devem estar em negrito.

Exemplos:

Artigos de periódicos: Caetano MBF, Albertoni WM, Caetano EB. Estudo anatômico das inserções distais do tendão extensor longo do polegar. Acta Ortop Bras. 2004;12(2):118-24.

Hong-Wan N, Ee-Chon T, Qing-Hang Z. Biomechanical effects of C2-C7 intersegmental stability due to laminectomy with unilateral and bilateral facetectomy. Spine. 2004;29(16):1737-45.

Livros: Defino, HLA. Lesões Traumáticas da coluna vertebral. São Paulo: Bevilacqua; 2006.

Capítulos de livros: Tencer AF. Biomechanics of spinal trauma. In: Cotler JM, Simpson JM, An HS, Silveri CP, editors. Surgery of spinal trauma. Philadelphia: Lippincott Williams & Wilkins; 2000. p. 61-112.

Dissertações e Teses: Giglio CA. Caracterização funcional e histológica de modelos experimentais de estudo do trauma raquimedular [tese]. Ribeirão Preto: Universidade de São Paulo; 2000.

Material eletrônico: Autor(es). Título do artigo. Título do periódico abreviado [suporte]. Data de publicação [data de acesso com a expressão "acesso em"]; volume(número):páginas

inicial-finalou[númerodepáginasaproximado].Endereçoeletrônicocomaexpressão"Disponívelem:" Pavezi N, Flores D, Perez CB. Proposição de um conjunto de metadados para descrição de arquivos fotográficos considerando a Nobrade e a Sepiades. Transinf. [Internet]. 2009 [acesso em 2010 nov 8];21(3):197-205. Disponível em: http://revistas.puc-campinas.edu.br/transinfo/search.php?op=search&query=metadados&limit

Figuras: As ilustrações (fotografias, desenhos, gráficos etc) deverão ser citadas como figuras devendo ser numeradas em algarismos arábicos, consecutivamente, de acordo com a ordem em que foram citadas pela primeira vez no texto. As figuras deverão ser enviadas em formato *tif* ou *jpg* com 300 DPI de resolução, em formato grande. As fotos serão publicadas em preto/branco. Para publicações coloridas o custo adicional será de responsabilidade dos autores.

Por favor, note que é de responsabilidade do autor (s) obter permissão do detentor dos direitos autorais para reproduzir figuras (ou tabelas) que tenham sido previamente publicados em outros lugares. Para todos os valores de acesso aberto, os autores devem ter permissão do detentor dos direitos, caso desejem incluir imagens que tenham sido publicados em outros lugares em periódicos de acesso não-aberto. A permissão deve ser indicada na legenda da figura, e a fonte original deve incluída na lista de referências.

Tabelas: As tabelas devem ser numeradas por ordem de aparecimento no texto com números arábicos. Cada tabela deve ter um título e, se necessário, uma legenda explicativa. Os quadros e tabelas deverão ser enviados através dos arquivos originais (p.ex. Excel) e não como imagem. Tabelas e quadros que ocupem mais de uma página devem ser evitados. Não usar elementos de imagem, caixas de texto, ou tabulações.

Abreviaturas e siglas: devem ser precedidas do nome completo quando citadas pela primeira vez no texto. Nas figuras e tabelas devem conter seu significado abaixo da figura ou tabela.

Vídeos: O envio de vídeo é opcional, e irá acompanhar a versão *on line* do artigo. Deve ser encaminhado junto com o artigo em arquivo separado e acompanhado de legenda. Os vídeos devem ser enviados em MP4.

ENVIO DO MANUSCRITO

O periódico Coluna/Columna adota o Sistema SciELO de Publicação e Submissão online disponível em http://submission.scielo.br/index.php/coluna/index. Os autores deverão seguir as instruções de cadastro e inclusão de artigo no próprio sistema.

A responsabilidade por conceitos emitidos nos artigos é da inteira responsabilidade de seus autores.
Permitida a reprodução total ou parcial dos artigos, desde que mencionado a fonte.
Todo o conteúdo do periódico, exceto onde identificado, está licenciado sob uma Licença *Creative Commons* Atribuição-tipo CC-BY.

Níveis de evidência de perguntas de pesquisa primária[a]

(Este quadro foi adotado de material publicado pelo Centro de Medicina baseada em Evidência, Oxford, Reino Unido. Para obter mais informações, visite www.cebm.net.)

Tipos de estudo

Nível	Estudos terapêuticos - Investigação dos resultados do tratamento	Estudos prognósticos – Investigação do efeito de característica de um paciente sobre o desfecho da doença	Estudos diagnósticos – Investigação de um exame para diagnóstico	Análises econômicas e de decisão – Desenvolvimento de modelo econômico ou de decisão
I	• Estudo clínico randomizado de alta qualidade com ou sem diferença estatisticamente significante, mas com intervalos de confiança estreitos • Revisão sistemática[b] de ECRC (Estudos clínicos randomizados e controlados) de Nível 1 (e resultados do estudo foram homogêneos[c])	• Estudo prospectivo de alta qualidade[d] (todos os pacientes foram inscritos no mesmo estágio da doença, com > 80% dos pacientes inscritos) • Revisão sistemática [b] de Estudos de Nível I	• Teste de critérios diagnósticos desenvolvidos anteriormente em pacientes consecutivos (com padrão de referência "ouro" aplicado) • Revisão sistemática [b] de Estudos de Nível I	• Custos e alternativas lógicos; valores obtidos de muitos estudos; com análises de sensibilidade de múltiplas vias • Revisão sistemática [b] de Estudos de Nível I
II	• ECRC de menor qualidade (por exemplo, < 80% de acompanhamento, sem mascaramento do código de randomização ou randomização inadequada) • Estudo[e] prospectivo comparativo[d] • Revisão sistemática[b] de Estudos de Nível II ou Nível I com resultados discrepantes	• Estudo retrospectivo [f] • Controles não tratados de um ECRC • Estudo prospectivo de menor qualidade (por exemplo, pacientes inscritos em diferentes estágios da doença ou <80% de acompanhamento) • Revisão sistemática[b] de Estudos de Nível II	• Desenvolvimento de critérios diagnósticos em pacientes consecutivos (com padrão de referência "ouro" aplicado) • Revisão sistemática[b] de Estudos de Nível II	• Custos e alternativas lógicos; valores obtidos de muitos estudos; com análises de sensibilidade de múltiplas vias • Revisão sistemática[b] de Estudos de Nível II
III	• Estudo de caso-controle[g] • Estudo retrospectivo[f] comparativo[e] • Revisão sistemática[b] de Estudos de Nível III	• Estudo de caso-controle[g]	• Estudo de pacientes não-consecutivos; sem padrão de referência "ouro" aplicado uniformemente • Revisão[b] sistemática de Estudos de Nível III • Estudo de caso-controle • Padrão de referência ruim	• Análises baseadas em alternativas e custos limitados; e estimativas ruins • Revisão sistemática[b] de Estudos de Nível III
IV	Série de casos[h]	Série de casos	• Estudo de caso-controle • Padrão de referência ruim	• Análises sem análises de sensibilidade
V	Opinião do especialista	Opinião do especialista	Opinião do especialista	Opinião do especialista

[a]Avaliação completa da qualidade de cada estudo requer aquilatação de todos os aspectos do desenho do estudo.

[b]Combinação de resultados de dois ou mais estudos anteriores.

[c]Estudos proporcionaram resultados coerentes.

[d]Estudo iniciou antes de o primeiro paciente ser inscrito.

[e]Pacientes tratados de um modo (por exemplo, artroplastia cimentada de quadril) comparada com um grupo de pacientes tratados de outra maneira (por exemplo, artroplastia não-cimentada de quadril) na mesma instituição.

[f]O estudo iniciou depois da inscrição do primeiro paciente.

[g]Os pacientes identificados para o estudo com base em seu desfecho clínicos, chamados de "casos", por exemplo falha da artroplastia total, são comparados com os pacientes que não tiveram desfechos, chamados "controles", por exemplo, artroplastia total do quadril bem-sucedida.

[h]Pacientes tratados de uma maneira sem grupo de comparação de pacientes tratados de outro modo.

• A responsabilidade por conceitos emitidos nos artigos é da inteira responsabilidade de seus autores. • Permitida a reprodução total ou parcial dos artigos, desde que mencionado a fonte. • Todo o conteúdo do periódico, exceto onde identificado, está licenciado sob uma Licença Creative Commons Atribuição-tipo CC-BY.

MÚSCULO ERECTOR DE LA COLUMNA Y ESCOLIOSIS EN UNA POBLACIÓN CON PARÁLISIS CEREBRAL: ESTUDIO PRELIMINAR

ERECTOR DA ESPINHA E ESCOLIOSE EM UMA POPULAÇÃO COM PARALISIA CEREBRAL: ESTUDO PRELIMINAR

ERECTOR SPINAE AND SCOLIOSIS IN A POPULATION WITH CEREBRAL PALSY: A PRELIMINARY STUDY

Osama J. Alí-Morell[1], Félix Zurita-Ortega[2], Berenice Fernández-Estévez[1], Beatriz Padilla-Obispo[3], Roberto Martínez-Porcel[1]

1. Servicio de Fisioterapia Fundación Purísima Concepción de Granada. España.
2. Universidad de Granada. España.
3. Colegio Amor de Dios de Granada. España.

RESUMEN

Objetivo: Comprobar la relación de la respuesta muscular ante la estimulación vestibular del músculo erector de la columna, concretamente músculo longísimo torácico e iliocostal lumbar, con el origen de la escoliosis en una población de individuos con parálisis cerebral de nivel V de la Gross Motor Function Classification System (GMFCS). Métodos: Estudio transversal de 12 individuos de edades comprendidas entre los cuatro y los 14 años. Se registró mediante electromiógrafo la actividad muscular del longísimo torácico e iliocostal lumbar ante desequilibrios anteroposteriores y laterales, comparándola con la obtenida en sedestación sin desestabilizaciones. Las escoliosis se valoraron mediante estudio radiológico siguiendo el método de Cobb. Resultados: Se observan diferencias estadísticamente significativas entre respuestas correctas de ambos músculos ante los desequilibrios anteroposteriores y ausencia de escoliosis toracolumbar derecha (p = 0,005; p = 0,028), torácica izquierda (p = 0,005; p = 0,046) y lumbar derecha (p = 0,005; p = 0,046). Conclusiones: La simetría de las respuestas musculares ante los desequilibrios anteroposteriores, tanto del músculo longísimo torácico como del iliocostal lumbar, parece ser uno de los factores que evitan la aparición de las desviaciones del raquis en esta población. ***Nivel de evidencia: IV.Tipo de Estudo: serie de casos.***

Descriptores: Parálisis cerebral; Escoliosis; Músculos; Electromiografía.

RESUMO

Objetivo: Avaliar a relação da resposta muscular à estimulação vestibular do eretor da espinha, específicamente longuíssimo do tórax e iliocostal lombar, com a origen da escoliose em uma população de individuos com paralisia cerebral pertencente ao grupo V da sistema classificação da função motora grossa (GMFCS). Métodos: Estudo transversal de 12 indivíduos com idade entre quatro e 14 anos. A atividade muscular contra desequilibrios anteroposterior e laterais do longuíssimo do tórax e iliocostal lombar foi gravado em comparação com a obtida sem desestabilição na posição sentada. Escoliose radiografias foram avalaidas utilizando o método de Cobb. Resultados: Foram observados diferenças estatisticamente significativas entre as respostas corretas de ambos músculos contra desequilíbrios anteroposteriores e falta de escoliose toraco-lombar direita (p=0.005; p= 0.028), torácica esquerda (p=0.005; p= 0.046) e lombar direita (p=0.005; p= 0.046). Conclusões: A simetría das respostas do músculo contra desequilíbrios ântero-posterior, tanto longuissimo do tórax como iliocostal lombar, parece ser um dos factores que impedem a ocorrência de desvíos da coluna vertebral em nesta população. ***Nivel de Evidência: IV. Tipo de Estudos: Série de Casos***

Descritores: Paralisia cerebral; Escoliose; Músculos; Eletromiografía.

ABSTRACT

Objective: To verify the relation of muscular response to the vestibular stimulation of the erector spinae, specifically longissimus thoracis and iliocostalis lumborum, with the origin of scoliosis in a population of individuals with level V cerebral palsy of the Gross Motor Function Classification System (GMFCS). Methods: Cross-sectional study of 12 individuals aged between 4 and 14 years. The muscular activity of the longissimus thoracis and iliocostalis lumborum was recorded by electromyography in the presence of anteroposterior and lateral imbalances, comparing it with that obtained in sitting position without imbalances. Scoliosis was assessed by radiological study following Cobb method. Results: Statistically significant differences were found between correct responses of both muscles to anteroposterior imbalances and absence of right thoracolumbar scoliosis (p=0.005; p=0.028), left thoracic scoliosis (p=0.005; p=0.046) and right lumbar scoliosis (p=0.005; p=0.046). Conclusions: The symmetry of muscular responses to anteroposterior imbalances, both of longissimus thoracis and iliocostalis lumborum, seems to be one of the factors that prevent the development of spine deviations in this population. ***Level of evidence: IV. Type of Study: Case series***

Keywords: Cerebral palsy; Scoliosis; Muscles; Electromyography.

Trabajo realizado en Fundación Purísima Concepción de Granada. Spain.
Correspondência: Fundación Purísima Concepción, C/ Pedro Machuca 23. 18013, Granada, España. fisiopurisima@gmail.com

http://dx.doi.org/10.1590/S1808-185120181701155345

Recibido en 09/10/2015, acepto en 11/10/2017

INTRODUCCIÓN

La parálisis cerebral (PC) describe un conjunto de encefalopatías ocurridas en la infancia que secundariamente en muchos casos provoca alteraciones músculoesqueléticas. Las desviaciones del raquis se presentan con frecuencia llegando a estructurarse (escoliosis) en un 25% de los individuos.[1]

Aunque se han descrito patrones de escoliosis en relación a la oblicuidad pélvica y luxación de cadera[2] y asociado la asimetría postural con las escoliosis[3] se desconoce en su totalidad el mecanismo que provoca el desarrollo e incremento de la curvatura con el tiempo. De este modo, a pesar de tomarse medidas ortopédicas y fisioterápicas, estas evolucionan en la mayoría de los casos a un tratamiento quirúrgico.

Es por ello que se ha producido una amplia diversificación en las investigaciones, siguiendo otras líneas distintas de las planteadas tradicionalmente. Así, algunos estudios han relacionado tanto las posturas fetales como las mantenidas durante los primeros años de vida[4] con las desviaciones de columna, advirtiendo la importancia de las asimetrías y preferencias posturales en el desarrollo y estructuración de las alteraciones posturales pero sin explicar los mecanismos neurológicos de base que las producen.

Por otra parte, varios autores coinciden en relacionar la severidad de las escoliosis con los niveles más bajos de autonomía,[5,6] estableciendo por tanto relaciones con alteraciones del control muscular.[7]

En este sentido Domagalska y Szopa[8] describen, en individuos con PC unilaterales que presentan escoliosis, patrones posturales distintos de los observados en sujetos con leves escoliosis.

Por tanto existe una línea concreta de investigación referida al control postural y mecanismo reflejo postural, advirtiéndose en la población con parálisis cerebral implicaciones vestibulares, también observadas en pacientes con escoliosis idiopáticas.[9] Concretamente en la PC, los reflejos vestibulocervicales (RVC) se han relacionado tanto con la función motora gruesa[10] como las escoliosis.[5] Sin embargo estos estudios, además de tratar las desviaciones del raquis de manera global y sin concretar direcciones, se han circunscrito a las respuestas de la musculatura cervical, quedando de este modo pendiente la valoración de las reacciones del erector de la columna, tanto como principal extensor de la zona dorsolumbar[11] como efector de los reflejos vestibuloespinales (RVE) a nivel de tronco.[12]

Así podemos entender que los sujetos con PC y que tienen mayor limitación de la movilidad (grupo V de la GMFCS)[13] son los más afectados y con mayor severidad por la aparición de lateralizaciones y rotaciones vertebrales. Sin embargo se desconocen con exactitud los mecanismos implicados, siendo imposible predecir para cada individuo las desviaciones concretas esperadas y su evolución. Además, debido a que para dicho colectivo se ha demostrado insuficiente el tratamiento conservador[14,15] consideramos necesario adentrarnos en este campo para conocer con exactitud, y de este modo dirigir correctamente tanto la asistencia como la prevención desde un punto de vista global (ortopédico, quirúrgico, neurológico y fisioterápico).

Por todo ello y siguiendo la línea de investigación en relación a reflejos posturales y asociación con función motora y escoliosis de estudios previos,[5,10] se plantea como objetivo de este estudio:

- Definir la implicación de la respuesta muscular del erector de la columna ante la estimulación vestibular, concretamente dorsal largo torácico o longísimo torácico (DL) e iliocostal lumbar (IC), en el origen y/o desarrollo de la escoliosis en una población de individuos con PC perteneciente al grupo V de la GMFCS.

MATERIAL Y MÉTODOS

Se trata de un estudio descriptivo, observacional y transversal. La muestra fue seleccionada del total de escolares del centro de Educación Especial "Purísima Concepción" de Granada, siendo los criterios de inclusión tener diagnóstico de parálisis cerebral infantil y pertenecer al grupo V de la GMFCS; indicar que los criterios de exclusión consistieron en haberse sometido a cirugía correctiva de escoliosis, pertenecer a distinto grupo de la GMFCS o presentar diagnóstico distinto del especificado en los criterios de inclusión.

Se llevó a cabo un muestreo consecutivo de modo que se seleccionaron todos los sujetos que cumplían los criterios de inclusión en el periodo de toma de los datos, quedando finalmente la muestra compuesta por 12 personas con PC de edades comprendidas entre los cuatro y los 14 años que asistían regularmente a la Unidad de Fisioterapia de dicho Centro.

Protección de personas: Los autores declaran que los procedimientos seguidos se ajustan a la Declaración de Helsinki de la Asociación Médica Mundial y son conformes a las normas del Comité de Investigaciones Clínicas de las Hermanas Hospitalarias.

Confidencialidad y consentimiento informado: Los autores declaran que han seguido los protocolos de su centro de trabajo para acceder y publicar datos de pacientes y que todos los pacientes incluidos en el estudio han recibido información suficiente y han dado su consentimiento informado por escrito para participar en dicho estudio. Este documento obra en poder del autor para correspondencia.

Privacidad: Los autores declaran que en este artículo no aparecen datos de pacientes.

En el estudio la variable de tipo independiente viene establecida por la actividad muscular del erector de la columna ante los desequilibrios laterales y anteroposteriores mientras que las alteraciones del raquis constituyen las variables dependientes.

De este modo las variables quedan establecidas como:

- Actividad muscular del dorsal largo derecho (DLdrcho) e izquierdo (DLizdo) ante desequilibrios laterales/ actividad sin desequilibrio.
- Actividad muscular del DLdrcho y DLizdo ante desequilibrios anteroposteriores/ actividad sin desequilibrio.
- Actividad muscular del iliocostal lumbar derecho (ICdrcho) e izquierdo (ICizdo) ante desequilibrios laterales/ actividad sin desequilibrio.
- Actividad muscular del ICdrcho e ICizdo ante desequilibrios anteroposteriores/ actividad sin desequilibrio.
- Tipo de escoliosis.

Para la valoración de la actividad muscular tanto del DL como IC bilateral se utilizó la electromiografía de superficie, tal y como se hiciera en estudios previos para esta población.[10,16] El aparato usado fue el Myomed® 632 V X , con una sensibilidad de 0,5-10.000 microvoltios, ancho de banda 5-1.500 Hz y filtrado digital. Se empleó combinado con una unidad de transmisión de datos para su posterior procesamiento (Myocombox®). Los electrodos utilizados fueron autoadhesivos (EN-trode®) de 20mm de diámetro.

Para medir la actividad muscular del grupo extensor dorsolumbar (DL e IC) el método utilizado fue el bipolar con un electrodo más de referencia siguiendo las directrices del proyecto SENIAM[17] para ambos grupos musculares.

Las mediciones se realizaron en base a la metodología seguida en estudios previos.[12]

Se registró durante uno minuto la contracción de los grupos iliocostal lumbar y dorsal largo derechos e izquierdos en sedestación con piernas al aire con el adulto sosteniendo desde ambos hombros para posteriormente registrarla provocando desequilibrios laterales y anteroposteriores a velocidad e inclinación fijas (45º en uno segundo).

Quedaron registrados los valores medios de contracción en sedestación sin desequilibrio (S), sedestación con desequilibrios laterales (Lat) y sedestación con desequilibrios anteroposteriores (AP).

Posteriormente se expresaron los valores de contracción media en Lat y AP en proporción a S:

- [Media de contracción en Lat / Media de contracción en S] (μLat)
- [Media de contracción en AP/ Media de contracción en S] (μAP)

Finalmente se agruparon tanto la μ Lat como μ AP en dos grupos:

- Respuesta correcta: cuando para la musculatura valorada el resultado de la proporción entre contracción con desequilibrios y contracción sin desequilibrios son iguales o mayores a uno.
- Respuesta insuficiente: cuando para la musculatura valorada el resultado de la proporción entre contracción con desequilibrios y contracción sin desequilibrios es menor a uno.

Para objetivar el tipo de escoliosis se utilizó el examen radiológico, midiendo de acuerdo con el método de Cobb, cuya fiabilidad está demostrada,[18] tanto para cuantificar el grado como para señalar las vértebras límites.

Las radiografías fueron realizadas en decúbito y tracción.

Se clasificaron los tipos de escoliosis en relación a su localización siguiendo las normas de la Scoliosis Research Society (dorsal: el ápex de la curva entre T2 y disco intervertebral T11/T12, dorsolumbar: ápex de la curva entre T12 y L1, lumbar: ápex de la curva entre disco L1/L2 y L4).

Se distribuyeron también en función de la dirección (izquierda o derecha) tomando la convexidad de la curva como referencia.

Finalmente cada individuo se clasificó según el tipo de escoliosis siguiendo los criterios definidos por Lenke.[19]

Debido a las limitaciones en las mediciones para curvas menores de 10 grados[20] y teniendo en cuenta las directrices de la Scoliosis Research Society y National Scoliosis Foundation, sólo se incluyeron las curvas que superaban esa medida según el método de Cobb.

El estudio se realizó siguiendo los protocolos establecidos en el centro "Fundación Purísima Concepción", pidiendo consentimiento informado mediante modelo de autorización firmado por los responsables legales de los niños/as y con la aprobación del Comité de Ética de Investigaciones Clínicas de las Hermanas Hospitalarias (representante FPC Granada 03/2014).

Los investigadores fueron los encargados de recoger los datos, confirmando la correcta realización de las pruebas. La recogida se desarrolló sin ningún tipo de anormalidad.

Se realizó mediante la utilización del software SPSS 20.0 para Windows. El índice de participación fue del 100%. Las técnicas de análisis de los datos utilizadas fueron en primer lugar de tipo descriptivo mediante determinación de frecuencias y porcentajes. Para comprobar en qué medida se producía algún tipo de relación se emplearon las tablas de contingencia y el test de chi cuadrado de Pearson.

RESULTADOS

En el estudio participaron 12 personas con PC de edades comprendidas entre los cuatro y los 14 años, (M= 9.3 años; DT=3.57) de los cuales el 58.3% (n=7) eran chicas y el 41.7% (n=5) chicos. El 83.3% (n=10) presentaban tetraplejias espásticas y el 16.7% restante (n=2) tetraplejias discinéticas.

En relación a la etiología el 41.7% (n=5) presentaban encefalopatía hipoxicoisquémica, el 25% (n=3) sufrimiento fetal agudo, el 16.7% (n=2) citomegalovirus y el 16.7 % (n=2) microcefalia.

La clasificación de los individuos según la localización y tipo de escoliosis aparecen en la Tabla 1.

Tabla 1. Clasificación de los individuos según localización y tipo de escoliosis (clasificación de Lenke[19]).

	Tipo de curva	Ángulo de Cobb	Clasificación de Lenke
1	Dorsolumbar izquierda	40°	5CN
2	Dorsolumbar derecha	55°	5CN
3	Dorsolumbar izquierda	28°	5B+
4	Dorsolumbar izquierda	30°	5B+
5	Dorsolumbar izquierda	42°	5C+
6	Dorsolumbar derecha	38°	5C-
7	Dorsolumbar izquierda	28°	5B+
8	Dorsolumbar derecha	25°	5BN
9	Dorsal derecha	32°	3AN
	Lumbar izquierda	26°	
10	Dorsolumbar derecha	30	5BN
11	Dorsal derecha	35°	1A+
12	Dorsal derecha	40°	6C-
	Dorsolumbar izquierda	56°	

Medición del ángulo de Cobb[18] para cada una de las desviaciones.

En referencia a las frecuencias y porcentajes de los tipos de desviaciones raquídeas (Tabla 2), no se ha detectado ningún caso con escoliosis dorsal izquierda ni lumbar derecha, siendo las escoliosis dorsolumbar derecha e izquierda las de mayor porcentaje.

En relación a los desequilibrios laterales (Tabla 3), los estadísticos empleados arrojaron únicamente diferencias estadísticamente significativas (p=0.028) en la respuesta muscular del DL bilateral en la escoliosis dorsolumbar derecha.

Se comprueba como en los casos en los que no aparece dicha escoliosis los mayores porcentajes se refieren a respuestas simétricas: el 37.5% (n=3) poseen respuesta insuficiente para DL derecho e izdo y el 50% (n=4) respuesta correcta para DL derecho e izdo.

En cuanto a los desequilibrios anteroposteriores para IC (Tabla 4) se observan diferencias estadísticamente significativas para la aparición de escoliosis dorsolumbar izquierda (p=0.014) y para la ausencia de escoliosis dorsolumbar derecha (p= 0.028) dorsal izquierda (p=0.046) y lumbar derecha (p=0.046).

Así, en los casos en los que no existe escoliosis dorsolumbar derecha el 37.5% (n=3) presentan respuestas insuficientes bilaterales en IC y el 50% (n=4) correctas bilaterales.

Por su parte, en los casos con escoliosis dorsal izquierda y lumbar derecha el 50% (n=6) presentan respuestas correctas para IC bilateral.

En los casos de escoliosis dorsolumbar izquierda el 66.7% (n=4) presentan respuestas correctas para IC derecho e izquierdo y el 33.3% (n=2) insuficientes de manera bilateral.

En relación a los desequilibrios anteroposteriores para DL (Tabla 5), se observan diferencias estadísticamente significativas para la ausencia de escoliosis dorsolumbar derecha (p=0.005), dorsal derecha (p=0.018), dorsal izquierda (p= 0.005), lumbar derecha (p=0.005) y

Tabla 2. Frecuencia y porcentaje para cada tipo de escoliosis según su localización.

Tipo de escoliosis		Frecuencia	Porcentaje
Dorsolumbar derecha	No	8	66.7%
	Sí	4	33.3%
Dorsolumbar izquierda	No	6	50%
	Sí	6	50%
Dorsal derecha	No	9	75%
	Sí	3	25%
Dorsal izquierda	No	12	100%
	Sí	0	0%
Lumbar derecha	No	12	100%
	Sí	0	0%
Lumbar izquierda	No	11	91.7%
	Sí	1	8.3%

No: ausencia de escoliosis; Sí: presencia de escoliosis.

Tabla 3. Relación entre la media de contracción ante los desequilibrios laterales (μ Lat) del dorsal largo derecho (DL drcho) e izquierdo (DL izdo) y escoliosis dorsolumbar derecha.

Escoliosis dorsolumbar derecha y reacción del dorsal largo al desequilibrio lateral					
Escoliosis dorsolumbar derecha				DLizdo (μ Lat)	
				Respuesta insuficiente	Respuesta correcta
No	DLdrcho (μ Lat)	Respuesta insuficiente	Recuento	3	0
			% No escoliosis	37.5%	0%
		Respuesta correcta	Recuento	1	4
			% No escoliosis	12.5%	50%
Sí	DLdrcho (μ Lat)	Respuesta insuficiente	Recuento	1	1
			% Sí escoliosis	25%	25%
		Respuesta correcta	Recuento	1	1
			% Sí escoliosis	25%	25%
Significatividad para "No escoliosis" p= 0.028**					

No: ausencia de escoliosis; Sí: presencia de escoliosis.

Tabla 4. Asociación entre la media de contracción ante los desequilibrios anteroposteriores (μ AP) del iliocostal lumbar derecho (IC drcho) e izquierdo (IC izdo) y tipo de escoliosis.

Escoliosis y reacción del iliocostal lumbar al desequilibrio anteroposterior					
Escoliosis Dorsolumbar derecha				ICizdo (μ AP)	
				Respuesta insuficiente	Respuesta correcta
No	ICdrcho (μ AP)	Respuesta insuficiente	Recuento	3	0
			% No escoliosis	37.5%	0%
		Respuesta correcta	Recuento	1	4
			% No escoliosis	12.5%	50%
Significatividad para "No escoliosis" p= 0.028**					
Escoliosis dorsolumbar izquierda					
Sí	ICdrcho (μ AP)	Respuesta insuficiente	Recuento	2	0
			% Sí escoliosis	33.3%	%
		Respuesta correcta	Recuento	0	4
			% Sí escoliosis	%	66.7%
Significatividad para "Sí escoliosis" p= 0.014**					
Escoliosis dorsal izquierda					
No	ICdrcho (μ AP)	Respuesta insuficiente	Recuento	3	0
			% No escoliosis	25%	0%
		Respuesta correcta	Recuento	3	6
			% No escoliosis	25%	50%
Significatividad para "No escoliosis" p= 0.046**					
Escoliosis lumbar derecha					
No	ICdrcho (μ AP)	Respuesta insuficiente	Recuento	3	0
			% No escoliosis	25%	0%
		Respuesta correcta	Recuento	3	6
			% No escoliosis	25%	50%
Significatividad para "No escoliosis" p= 0.046**					

No: ausencia de escoliosis; Sí: presencia de escoliosis.

Tabla 5. Asociación entre la media de contracción ante los desequilibrios anteroposteriores (μ AP) del dorsal largo derecho (DL drcho) e izquierdo (DL izdo) y tipo de escoliosis.

Escoliosis y reacción del dorsal largo al desequilibrio anteroposterior					
Escoliosis dorsolumbar derecha				DLizdo (μ AP)	
				Respuesta insuficiente	Respuesta correcta
No	DLdrcho (μ AP)	Respuesta insuficiente	Recuento	2	0
			% No escoliosis	25%	0%
		Respuesta correcta	Recuento	0	6
			% No escoliosis	0%	75%
Significatividad para "No escoliosis" p= 0.005**					
Escoliosis dorsolumbar izquierda					
Sí	DLdrcho (μ AP)	Respuesta insuficiente	Recuento	2	0
			% Sí escoliosis	33.3%	0%
		Respuesta correcta	Recuento	0	4
			% Sí escoliosis	0%	66.7%
Significatividad para "Sí escoliosis" p= 0.014**					
Escoliosis dorsal derecha					
No	DLdrcho (μ AP)	Respuesta insuficiente	Recuento	3	1
			% No escoliosis	37.5%	12,5%
		Respuesta correcta	Recuento	0	5
			% No escoliosis	0%	62.5%
Significatividad para "No escoliosis" p= 0.018**					
Escoliosis dorsal izquierda					
No	DLdrcho (μ AP)	Respuesta insuficiente	Recuento	3	1
			% No escoliosis	25%	8.3%
		Respuesta correcta	Recuento	0	8
			% No escoliosis	0%	66.7%
Significatividad para "No escoliosis" p= 0.005**					
Escoliosis Lumbar derecha					
No	DLdrcho (μ AP)	Respuesta insuficiente	Recuento	3	1
			% No escoliosis	25%	8.3%
		Respuesta correcta	Recuento	0	8
			% No escoliosis	0%	66.7%
Significatividad para "No escoliosis" p= 0.005**					
Escoliosis Lumbar izquierda					
No	DLdrcho (μ AP)	Respuesta insuficiente	Recuento	3	1
			% No escoliosis	27.3%	9.1%
		Respuesta correcta	Recuento	0	7
			% No escoliosis	0%	63.6%
Significatividad para "No escoliosis" p= 0.007**					

No: ausencia de escoliosis; Sí: presencia de escoliosis.

lumbar izquierda (p=0.007). También para la aparición de escoliosis dorsolumbar izquierda (p= 0.014).

En este sentido, para la ausencia de escoliosis dorsolumbar derecha la respuesta muscular de DL se divide entre ambas insuficientes (25%, n=2) y ambas correctas (75%, n=6).

Para la ausencia de escoliosis dorsal derecha, en el 62.5% (n=5) las respuestas musculares de IC derecho e izquierdo son correctas.

Para los casos en los que no se observa escoliosis dorsal izquierda y lumbar derecha en el 66.7% (n=8) las respuestas de DL bilateral son correctas.

Por su parte, para la ausencia de escoliosis lumbar izquierda el mayor porcentaje (63.6%, n=7) corresponde a las respuestas correctas bilaterales de DL.

Finalmente en los casos con escoliosis dorsolumbar izquierda, el 66.7% (n=4) presentan respuestas correctas de DL derecho e izquierdo y el 33.3% (n=2) insuficientes.

DISCUSIÓN

En principio comprobamos como el 100% de la población objeto de este estudio, pertenecientes todos ellos al grupo V de la GMFCS, presenta al menos una curva mayor de 10º medidos según el método de Cobb, en consonancia con los autores que asocian la escoliosis con la parálisis cerebral y el nivel motor.[5-6]

En referencia a la localización de la escoliosis y tipología de la PC, nuestros datos coinciden con estudios más globales en los que, tanto para los individuos con mayor limitación de la movilidad[7] como en las formas espásticas de parálisis cerebral, el tracto dorsolumbar es el más afectado.[6]

En cuanto a la etiopatogénesis de las escoliosis en la PC, nuestros resultados no presentan a ambos grupos musculares como causantes directos de las desviaciones raquídeas, acorde con revisiones en las que no se encuentra, como origen o desencadenante inicial, una correlación significativa entre asimetría muscular y curvatura.[21]

Sin embargo nuestro trabajo muestra asociaciones significativas entre las respuestas simétricas ante desequilibrios anteroposteriores de Dl e IC y ausencia de escoliosis. Aunque dicha simetría hace referencia tanto a respuestas insuficientes como correctas, se observa una importante diferencia a favor de las correctas.

Así en el Iliocostal lumbar, las respuestas correctas superan a las insuficientes tanto para la escoliosis dorsolumbar derecha (50% versus 37.5%) como para la dorsal izquierda y lumbar derecha (50% versus 25%).

De igual modo ocurre en el dorsal largo ante los desequilibrios AP, en los que las correctas superan a las insuficientes (siempre bilateralmente) en las escoliosis dorsolumbar derecha (75% versus 25%), dorsal derecha (62.5% versus 37.55), dorsal izquierda y lumbar derecha (66.7% versus 25%) y lumbar izquierda (63.6% versus 27.3%).

Estos datos ponen de manifiesto la importancia de la simetría en las respuestas musculares como factor de prevención de las desviaciones raquídeas, en consonancia con Ferrari et al[6], que considera los patrones simétricos como protectores del mantenimiento

del tronco en bloque o Benitez –Feliponi[22] que recoge las asimetrías de la motricidad del tronco como uno de los factores relacionados con las escoliosis en la PC.

Al mismo tiempo concreta en reflejos posturales ya que, además de simetría, en los casos en los que no aparecen escoliosis las reacciones correctas son las de mayor porcentaje y se refieren a respuestas musculares de equilibración. En este sentido se respalda a autores como Vialle et al[23] que hablan de deformidad espinal inducida por descoordinación muscular y falta de mecanismos musculares de compensación así como de colapso del tronco secundario a fuerzas asimétricas de mantenimiento o Imrie y Yaszay[24] que implican al desequilibrio de tronco entre otros factores.

Por todo lo anterior, y teniendo en cuenta que únicamente se presentan asociaciones significativas para desequilibrios laterales en la escoliosis dorsolumbar derecha, las respuestas musculares a nivel anteroposterior son las de mayor peso específico.

Esta afirmación coincide con los resultados de estudios de las RVC y trabajo de estimulación vestibular en la PC en la que se comprueban cambios significativos a nivel anteroposterior.[10]

Por todo ello nuestro trabajo presenta la búsqueda de respuestas posturales simétricas a nivel anteroposterior, como posible herramienta contra el desarrollo o estructuración de las escoliosis en sujetos con gran limitación de la movilidad en la misma línea de objetivos de otras investigaciones sobre escoliosis en sujetos sin alteraciones neurológicas en las que también se busca una reducción en los índices de asimetría en la musculatura del tronco.[25]

Sin embargo en este caso se fundamenta el trabajo fisioterápico de las reacciones posturales como tratamiento de los problemas ortopédicos de columna en esta población.

Todas estas afirmaciones estarían además en consonancia, desde el punto de vista de la mecanomorfosis de la columna vertebral, con los estudios en los que se habla del mantenimiento de las cargas vertebrales asimétricas como facilitador de la estructuración de las desviaciones raquídeas.[26]

Por contra, a pesar de todo lo expuesto, nuestros datos dejan abiertas otras causas y factores implicados en el desarrollo de las escoliosis en la PC, puesto que los casos de localización dorsolumbar izquierda se muestran como excepción, al comprobarse respuestas simétricas tanto para IC como para DL bilateral.

CONCLUSIONES

En nuestra población, la asimetría de las respuestas musculares de IC y DL no se muestra como principal causa de aparición y desarrollo de las escoliosis.

Sin embargo, la simetría de dichas respuestas parece ser uno de los factores que evitan la aparición de las desviaciones del raquis en esta población de individuos con PC pertenecientes al nivel V de la GMFCS.

Las limitaciones del estudio se refieren principalmente al número de participantes, que si bien impide la extrapolación a otras poblaciones, no cierra una línea de prevención en estas alteraciones musculoesqueléticas de tan mala evolución en esta población.

Todos los autores declaran ningún conflicto de intereses potencial con respecto a este artículo.

CONTRIBUCION DE LOS AUTORES: Cada autor ha contribuido individual y significativamente al desarrollo del manuscrito. OAM(0000-0002-8871-239X)*, BFE(0000-0003-3780-7521)* y FZO (0000-0002-1189-894X)* han llevado a cabo la concepción del estudio. FZO, OAM y BPO(0000-0001-5039-6101)* han diseñado el estudio. OAM, BFE y RMP(0000-0002-7843-1279)* han obtenido los datos. FZO, OAM, BFE, BPO y RMP han analizado e interpretado los datos. BPO y OAM han realizado la búsqueda bibliográfica. OAM, FZO y BFE han redactado el manuscrito. OAM, FZO, BFE, BPO y RMP han llevado a cabo una revisión crítica del trabajo. OAM, FZO, BFE, BPO y RMP han aprobado la versión final del manuscrito. *ORCID (*Open Researcher and Contributor ID*).

REFERENCÍAS

1. Kotwicki T, Szulc A. Curvature of the spine in children with cerebralpalsy. Ortop Traumatol. Rehabil. 2002;4(1):42-7.
2. Porter D, Michael S, Kirkwood C. Patterns of postural deformity in non-ambulant people with cerebral palsy: what is the relationship between the direction of scoliosis, direction of pelvic obliquity, direction of windswept hip deformity and side of hip dislocation?.Clinical Rehabil. 2007;21(12):1087-96.
3. **Rodby-Bousquet E, Czuba T, Hägglund G, Westbom L. Postural asymmetries in young adults with cerebral palsy. Dev Med Child Neurol. 2013;55(11):1009-15.**
4. Porter D, Michael S, Kirkwood C. Is there a relationship between preferred posture and positioning in early life and the direction of subsequent asymmetrical postural deformity in non ambulant people with cerebral palsy? Child Care Health Dev. 2008;34(5):635-41.
5. Zurita F, Alí O, Martínez R. Reacciones laberínticas de enderezamiento cervical y escoliosis en la parálisis cerebral. Rev Ped Elec. 2011;8(1):2-15.
6. Ferrari A, Ferrara C, Balugani M, Sassi S. Severe scoliosis in neurodevelopmental disabilities: clinical signs and therapeutic proposals. Eur J Phys Rehab Med. 2010; 46(4):563-80.
7. I Tsirikos A. Development and treatment of spinal deformity in patients with cerebral palsy. Indian J Orthop. 2010;44(2):148-58.
8. **Domagalska-Szopa M, Szopa A. Body posture asymmetry differences between children with mild scoliosis and children with unilateral cerebral palsy. Biomed Res Int. 2013;462094.**
9. Simoneau M, Lamothe V, Hutin E, Mercier P, Teasdale N, Blouin J. Evidence for cognitive vestibular integration impairment in idiophatic scoliosis patients. BMC Neurosci. 2009;10:102.
10. **Ali-Morell OJ, Zurita-Ortega F, Martínez-Porcel R, Padilla-Obispo I. Reflejo vestibulocervical y función motora gruesa en una población con parálisis cerebral. Rehabilitación. 2014;48(1):39-45.**
11. Palastanga N, Field D, Soames R. Anatomía y movimiento humano. Estructura y funcionamiento. Barcelona: Paidotribo; 2000; p.426-9.
12. Ali AS, Rowen KA, Iles JF. Vestibular actions on back and lower limb muscles during postural tasks in man. J Physiol. 2003;546 (Pt 2): 615-24.
13. Palisano R, Rosenbaum P, Walter S, Rusell D, Wood E, Galuppi B. Development and reliability of a system to classify gross motor function in children with cerebral palsy. Dev Med Child Neurol.1997;39(4):214-23.
14. Yacizi M, Senaran H. Cerebral palsy and spinal deformities. Acta OrthopTraumatol Turc. 2009;43(2):149-55.
15. Berker AN, Yalçin MS. Cerebral Palsy: orthopedic aspects and rehabilitation. Pediatr Clin North Am. 2008;55(5):1029-25.
16. **Ali-Morell OJ, Zurita-Ortega F, Martínez-Porcel R, González-Astorga E, Cano-Mañas MJ. Registro de la actividad muscular en abductores y adductores en las alteraciones de cadera de los individuos con parálisis cerebral. Rehabilitacion. 2013;47(1):35-43.**
17. Hermens HJ, Freriks B, Disselhorst-Klug C, Rau G. Development of recommendations for SEMG sensors and sensor placement procedures. J Electromyogr Kinesiol. 2000; 10(5):361-74.
18. Alvarez-Molinero M, Gálvez-Koslowski S, Ilopart-Alcalde N, Santos-Andrés JF, Aguilar--Naranjo JJ. Comparación de la medición del ángulo de Cobb: tradicional versus asistida por ordenador. Rehabilitación. 2011;45(2):93-8.
19. Lenke LG, Betz RR, Harms J, Bridwell KH, Clements DH, Lowe TG, et al. Adolescent idiopathic scoliosis: a new classification to determine extent of spinal arthrodesis. J Bone Joint Surg Am. 2001;83(8):1169-81.
20. Phan P, Mezghani N, Aubin CÉ, de Guise JA, Labelle H. Computer algorithms and applications used to assist the evaluation and treatment of adolescent idiopathic scoliosis: a review of published articles 2000-2009. Eur Spine J. 2011;20(7):1058-68.
21. Driscoll SW, Skinner J. Musculoskeletal complications of neuromuscular disease in children. Phys Med Rehabil Clin N AM. 2008;19(1):163-94.
22. Benítez-Feliponi A. Estudio de los antecedentes perinatales y del diagnóstico precoz de la parálisis cerebral infantil en recién nacidos de alto riesgo.[Tesis doctoral], Granada, Universidad de Granada, 2012.
23. **Vialle R, Thénenin-Lemoine C, Mary P. Neuromuscular scoliosis. Orthop Traumatol Surg Res. 2013;99 (1 Suppl): S 124-39.**
24. Imrie MN, Yaszay B. Management of spinal deformity in cerebral palsy. Orthop Clin North Am. 2010;41(4):531-47.
25. Tecco S, Mummolo S, Marchetti E, Tetè S, Campanella V, Gatto R, et la. sEMG activity of masticatory, neck, and trunk muscles during the treatment of scoliosis with functional braces. A longitudinal controlled study. J Electromyogr Kinesiol. 2011; 21(6):885-92.
26. Hawes MC, O´brien JP. The transformation of spinal curvature into spinal deformity: pathological processes and implications for treatment. Scoliosis. 2006;1(1):3.

IMPLICAÇÕES RADIOGRÁFICAS DA LISTA DE ESPERA CIRÚRGICA PARA TRATAMENTO DE DEFORMIDADE DA COLUNA VERTEBRAL

RADIOGRAPHIC IMPLICATIONS OF THE SURGICAL WAITING LIST FOR THE TREATMENT OF SPINAL DEFORMITY

IMPLICACIONES RADIOGRÁFICAS DE LA LISTA DE ESPERA QUIRÚRGICA PARA EL TRATAMIENTO DE DEFORMIDAD DE LA COLUMNA VERTEBRAL

Leonardo Yukio Jorge Asano[1], Marina Rosa Filézio[1], Mateus Pippa Defino[1], Vinícius Alves de Andrade[1], André Evaristo Marcondes Cesar[1], Luciano Miller Reis Rodrigues[1]

1. Faculdade de Medicina do ABC, Santo André, SP, Brasil.

RESUMO

Objetivo: A meta desse estudo foi avaliar as implicações das longas listas de espera de cirurgia no tratamento dos pacientes portadores de escoliose. Métodos: Foram selecionados radiografias de 87 pacientes portadores de escoliose que estavam na lista de espera por cirurgia há mais de seis meses. Dois cirurgiões responderam questionários, analisando as radiografias de entrada na lista de espera e as imagens atuais de cada paciente. Resultados: Dados de 87 pacientes foram analisados. A média de espera pela cirurgia foi de 21,7 meses (variando de sete a 32 meses). A média de progressão do ângulo de Cobb na curvatura foi de 21,1 graus. A demora pela cirurgia implicou em alterações no planejamento cirúrgico, como maior necessidade de instrumentação, osteotomias e dupla via de acesso. Conclusão: As longas listas de espera tem um significativo impacto negativo na morbidade cirúrgica dos pacientes com escoliose, por aumentar a complexidade da cirurgia. ***Nível de evidência: IV. Tipo de estudo: Estudo descritivo.***

Descritores: Escoliose; Listas de espera; Tratamento; Cuidados pré-operatórios.

ABSTRACT

Objective: The aim of this study was to evaluate the implications of long waiting times on surgery lists for the treatment of patients with scoliosis. Methods: Radiographs of 87 patients with scoliosis who had been on the waiting list for surgery for more than six months were selected. Two surgeons answered questionnaires analyzing the radiographs when entering the waiting list and the current images of each patient. Results: Data from 87 patients were analyzed. The mean waiting time for surgery was 21.7 months (ranging from seven to 32 months). The average progression of the Cobb angle in the curvature was 21.1 degrees. Delayed surgery implied changes in surgical planning, such as greater need of instrumentation, osteotomies, and double approach. Conclusions: Long waiting lists have a significant negative impact on surgical morbidity of patients with scoliosis, since they increase the complexity of the surgery. ***Level of evidence: IV. Type of study: Descriptive study.***

Keywords: Scoliosis; Waiting list; Treatment; Preoperative care.

RESUMEN

Objetivo: El objetivo de este estudio fue evaluar las implicaciones de los largos tiempos de espera en las listas de cirugía para el tratamiento de pacientes con escoliosis.. Métodos: Se seleccionaron radiografías de 87 pacientes con escoliosis que habían estado en la lista de espera para cirugía durante más de seis meses. Dos cirujanos respondieron cuestionarios analizando las radiografías al entrar en la lista de espera y las imágenes actuales de cada paciente. Resultados: Se analizaron los datos de 87 pacientes. El tiempo promedio de espera para la cirugía fue de 21,7 meses (variando de siete a 32 meses). La progresión promedio del ángulo de Cobb en la curvatura fue de 21,1 grados. La demora de la cirugía implicó cambios en la planificación quirúrgica, como mayor necesidad de instrumentación, osteotomías y doble vía de acceso. Conclusiones: Las largas listas de espera tienen un impacto negativo significativo en la morbilidad quirúrgica de los pacientes con escoliosis, ya que aumentan la complejidad de la cirugía. ***Nivel de evidencia: IV. Tipo de estudio: Estudio descriptivo.***

Descriptores: Escoliosis; Listas de espera; Tratamiento; Cuidados preoperatorio.

INTRODUÇÃO

A escoliose é definida como o desvio da coluna vertebral no plano coronal maior do que dez graus conforme a *Scoliosis Research Society* (SRS). É uma condição que afeta principalmente crianças e adolescentes. A escoliose idiopática do adolescente (EIA) só afeta 1.2% dos indivíduos entre 12 a 14 anos.[1] Etiologicamente, a escoliose pode ser classificada em vários tipos, sendo a idiopática a causa mais comum (Quadro 1).[2]

O risco de progressão da curvatura na escoliose idiopática depende de diversos fatores como a idade do paciente no momento do diagnóstico, maturação sexual, Sinal de Risser (ossificação da crista ilíaca), sexo, grau e localização da curva.[2] Quanto às escolioses congênitas, a progressão varia de acordo com a idade, localização da curva e o tipo de anormalidade (formação e segmentação). A transição toracolombar é o local de maior progressão.[3]

Trabalho realizado no Hospital Estadual Mario Covas da Faculdade Medicina do ABC, Santo André, SP, Brasil.
Correspondência: Av. Príncipe de Galés, 821, Vila Príncipe de Gales, 09060-650, Santo André, SP, Brasil. yukioja@hotmail.com

http://dx.doi.org/10.1590/S1808-185120181701179018

Recebido em 24/04/2017, aceito em 31/05/2017

Quadro 1. Classificação etiológica das deformidades da coluna vertebral conforme a *Scoliosis Research Society*.

Idiopática	Neuropática	Miopática
Congênita	Neurofibromatosa	Mesenquimatosa
Traumática	Osteocondrodistrofias	Tumoral
Metabólica	Contraturas de tecidos moles	Histérica
Funcional	Doença Reumatóide	Toracogênica

Prolongadas listas de espera cirúrgicas são produtos do sistema de saúde público, como no Canadá e no Reino Unido.[4] Durante a espera, as condições dos pacientes podem continuar piorando, possibilitando o aumento dos sintomas, e, portanto, acarretando no impacto negativo na saúde mental e qualidade de vida dos pacientes.[5-6]

O longo de tempo aguardando pela cirurgia de escoliose pode levar a sérias consequências se a deformidade vertebral progredir, como aumento da curvatura, deformidades rígidas, e, assim, requerendo uma cirurgia de maior agressividade para a obtenção de uma correção efetiva.[7]

Um recente estudo evidenciou um aumento na morbidade perioperatória como o aumento do tempo cirúrgico, maior necessidade de transfusão sanguínea e maior número de vértebras instrumentadas.[8]

Em hospitais de alta complexidade do sistema de saúde pública no Brasil, pacientes com escoliose da coluna vertebral podem aguardar muito tempo pelo tratamento cirúrgico, refletindo um importante problema social e econômico.

O objetivo deste estudo foi avaliar radiograficamente o impacto do longo tempo de espera pelo tratamento nos pacientes portadores de escoliose em hospital público brasileiro.

MATERIAL E MÉTODOS

Foram selecionados 112 pacientes com diagnóstico de escoliose de um hospital terciário do sistema público de saúde que aguardavam pelo procedimento de correção cirúrgica no período de agosto de 2013 a janeiro de 2016.

Um ângulo da curvatura pelo método de Cobb[9] maior que 40 graus em pacientes até 18 anos de idade foram critérios de inclusão assim como tempo maior que seis meses na fila de espera para a cirurgia. A decisão do procedimento cirúrgico foi definida após um acordo do cirurgião com o paciente e seus familiares.

Os critérios de exclusão foram: pacientes sem indicação de tratamento cirúrgico, pacientes submetidos a procedimento cirúrgico previamente e escoliose do tipo degenerativa.

Os dados epidemiológicos foram obtidos através dos prontuários eletrônicos dos pacientes do ambulatório de Cirurgia de Coluna do Hospital Estadual Mario Covas da Faculdade Medicina do ABC. Essas informações foram analisadas estatisticamente através dos programas Excel for Windows® versão 2003 e SPPS® 10.0.

Todos os pacientes possuíam radiografias no momento da entrada na fila de espera – chamados de momento inicial (MI) - e da última consulta ambulatorial – chamados de momento final (MF). Através de um questionário (ANEXO 1), essas radiografias foram avaliadas por dois cirurgiões especialistas em escoliose de diferentes centros hospitalares. Esses avaliadores desconheciam o portador de nenhum exame radiográfico. Os questionários tinham informações quanto ao planejamento cirúrgico: ângulo da curva, maturação esquelética (Sinal de Risser),[10] classificação de King et al[11] e de Lenke et al,[12] vias de acesso, necessidade de osteotomia, quantidade de instrumentação e grau de dificuldade. As medidas entre o MI e o MF foram comparadas graficamente e analisados através de teste de significância estatística.

Todos os pacientes assinaram o Termo de Consentimento Livre e Esclarecido. Além disso, este estudo foi aprovado pelo Comitê de Ética em Pesquisa em Seres Humanos da Faculdade de Medicina do ABC sob o número do parecer 377252.

RESULTADOS

Dos 112 pacientes inicialmente selecionados, 87 foram completamente radiografados. A média de idade dos 87 pacientes no momento que foram colocados na lista de espera para cirurgia foi de 10,7 anos. Os pacientes permaneceram aguardando pelo procedimento ou até o momento do estudo por 21,7 meses de média, variando de sete a 32 meses.

Em relação ao ângulo de Cobb da curva principal, houve uma progressão média significativa como mostra na Figura 1. Além da magnitude da curva, os pacientes foram classificados segundos os critérios de King e Lenke. Os tipos de curva mais frequentes foram o tipo II com 42 pacientes e 3BN com 34 pacientes, respectivamente.

Dentre as deformidades encontradas neste estudo, foram identificadas 14 escolioses congênitas (por formação, por segmentação ou mista), 21 escolioses neuromusculares (por paralisia cerebral, por miopatias), três neurofibromatoses e 49 escolioses idiopáticas (infantil, juvenil e do adolescente), conforme demonstrado na Figura 2.

A tabela 1 representa os dados coletados dos cirurgiões especialistas em relação a técnica cirúrgica, duração de internação hospitalar estimado e tempo cirúrgico estimado.

O tempo cirúrgico médio estimado aumentou de quatro horas para seis horas. Na avaliação dos cirurgiões, o tempo cirúrgico variava de três a cinco horas no MI para 4,5 a oito horas no MF.

O tempo de permanência hospitalar médio foi de cinco dias caso o paciente fosse operado no MI, enquanto que no MF, este tempo foi de sete dias, um aumento médio de dois dias na duração de internação hospitalar.

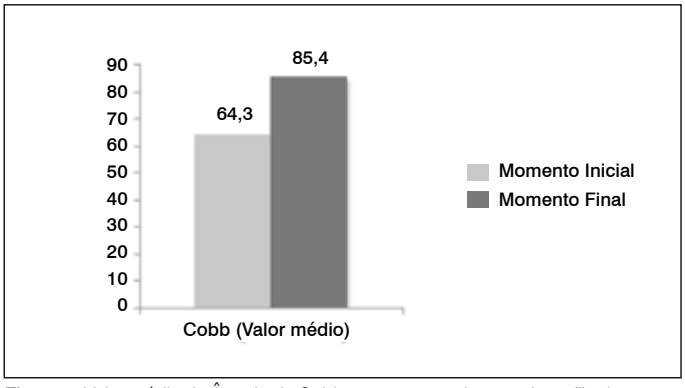

Figura 1. Valor médio do Ângulo de Cobb no momento da entrada na fila de espera (momento inicial) e no momento da última consulta ambulatorial (momento final).

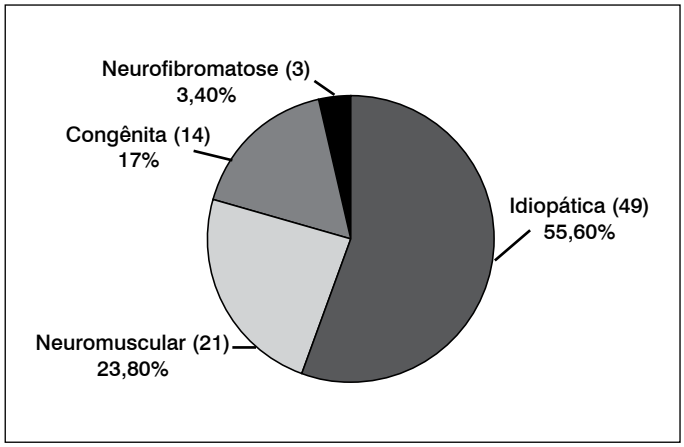

Figura 2. Tipos de deformidade dos 87 pacientes.

Tabela 1. Comparação dos dados coletados pelos cirurgiões em relação dois momentos da fila de espera.

	Momento incial (MI)	**Momento final (MF)**
Técnica cirúrgica	Artrodese posterior = 62	Artrodese posterior = 34
	AP + Liberação anterior: 25	AP + Liberação anterior: 53
Tempo cirúrgico (horas)	4	6
Duração de internação (dias)	5	7
Grau de dificuldade (0 – 10)	4/10	6/10

AP = Posterior Arthrodesis.

Quanto à técnica cirúrgica selecionada, ambos os avaliadores preferiram adicionar outros procedimentos à abordagem inicial. No MI, foram selecionados 62 pacientes para uma técnica de artrodese posterior com instrumentação apenas. 25 pacientes já tinham a indicação de uma associação de dupla abordagem (anterior e posterior). Em comparação, no MF, os cirurgiões especialistas alteraram 28 dos 62 pacientes para uma artrodese posterior associado a liberação anterior.

Quando comparado o nível de dificuldade da cirurgia estimado pelos especialistas, ambos confirmaram um aumento da dificuldade cirúrgica em 87 pacientes, de 4/10 para 6/10. Em nenhum paciente houve diminuição no grau de dificuldade. Não houve diferença estatística na quantidade de parafusos pediculares ou no aumento dos níveis necessários para artrodese.

DISCUSSÃO

Alguns fatores estão relacionados com risco de progressão da deformidade vertebral, como o sexo, a menarca, o sinal de Risser. Esses fatores são fundamentais para a escolha do tratamento.[13-17]

A escoliose de alto valor angular em adolescentes tem incidência maior no sexo feminino, podendo chegar a uma proporção de 8:1. Entretanto, as deformidades vertebrais mais brandas ocorrem sem predominância significativa entre os sexos. Em crianças antes dos dez anos de idade, o sexo do paciente é um bom preditor de risco de progressão. No nosso estudo, encontramos uma predominância de curvas acentuada sem meninas.

Uma das maneiras utilizadas para avaliar a maturidade esquelética é através da identificação da ossificação da crista ilíaca (Sinal de Risser). Uma crista ilíaca com menos de 75% de ossificação (até o estágio III) representa uma imaturidade esquelética, e está associada a uma chance de progressão da curva três vezes superior aos pacientes com Risser IV e V.[18]

A data da primeira menstruação é um marco no processo de crescimento, e, em relação a deformidade da coluna vertebral, sua existência indica menor risco de progressão da curvatura. Após a ocorrência da menarca, a chance de progressão da deformidade é de aproximadamente 20%, diferentemente de antes da menarca, quando o risco de acentuar a curvatura aumenta para 50%.[19] Quando comparado o tipo de curva da deformidade com a chance de progressão da curvatura, foram observadas em um estudo que as curvas torácicas localizadas à direita apresentavam maior risco de progressão em comparação com às curvas torácicas à esquerda.[17]

Um estudo realizado na Nova Zelândia avaliou a qualidade de vida de 31 pacientes com escoliose idiopática que estavam aguardando pela cirurgia através do questionário Scoliosis Research Society-30 (SRS-30) e comparou com 40 pacientes submetidos ao procedimento cirúrgico. O estudo observou que com o aumento do tempo de espera pela cirurgia houve uma diminuição estatisticamente significativa nos domínios dor, satisfação com o tratamento e aparência.[20]

Ahn et al analisaram 88 pacientes com escoliose idiopática do adolescente que estavam na lista de espera cirúrgica por pelo menos seis meses, e notaram necessidade de cirurgia adicional em treze (14.8%) pacientes devido a progressão da curvatura em relação a 2 (1.6%) adolescentes que esperaram menos de seis meses. Outros achados foram o aumento do tempo cirúrgico e da duração de internação hospitalar. O grau de correção cirúrgica alcançada foi menor nos pacientes que esperaram mais de seis meses. Eles concluíram que o tempo máximo de espera aceitável para reduzir o risco de cirurgia adicional pela progressão da curva é de cinco meses.[7]

Dabke et al[21], em estudo no Reino Unido, encontrou uma progressão significativa na curva em 50% dos 101 pacientes com escoliose que aguardaram onze meses para o procedimento cirúrgico. O aumento da curvatura foi mais expressiva nos indivíduos com deformidade congênita e neuromuscular.

Em estudo mais recente, onze pacientes portadores de escoliose idiopática com média de tempo de espera de 24 meses foram avaliados até o momento pré-operatório através de um questionário com dados de planejamento cirúrgico e observaram que, devido ao aumento da curva e piora da deformidade, houve um aumento estimativo no tempo cirúrgico, no grau de dificuldade do procedimento e na perda sanguínea, além da maior necessidade de liberação por via anterior.[22]

Neto et al[23] estudaram 170 pacientes portadores de deformidade na coluna vertebral aguardando pelo procedimento cirúrgico em um hospital escola terciário do sistema público brasileiro e observaram uma predominância por deformidades congênitas e neuromusculares, principalmente no sexo feminino. Lima Júnior et al[24] perceberam ao estudar adolescentes com escoliose idiopática no mesmo serviço hospitalar que dos 51 pacientes, 42 eram do sexo feminino com idade média de 15 anos. O valor médio da curva principal foi de 60 graus e o tempo de espera médio pela cirurgia foi de 25 meses.

Em concordância com esses autores supracitados, foram observados neste estudo um aumento estimado do tempo cirúrgico e uma maior permanência do paciente no hospital em comparação com o momento em que o paciente entrou na fila de espera pelo procedimento. Essas estimativas na programação cirúrgica podem ser explicadas pelo aumento da angulação e da rigidez da curvatura, pela necessidade adicional de osteotomias e associação de mais de uma abordagem. A razão pela variação do tempo de espera pela cirurgia se deve pela alta demanda de casos cirúrgicos mais urgentes (trauma raquimedular, mielopatias, tumores e patologias de disco associado a déficit neurológico agudo), número de vaga (quarto e uti pediátrico) reservada para cirurgia de maior complexidade e crianças com baixa maturidade esquelética.

CONCLUSÃO

Nosso estudo observou uma alteração significativa no planejamento cirúrgico dos pacientes portadores de escoliose enquanto esperavam pela cirurgia. Isto implica em aumento da probabilidade de eventos adversos, numa maior morbidade cirúrgica e no aumento dos gastos no sistema de saúde pública.

Todos os autores declaram não haver nenhum potencial conflito de interesses referente a este artigo.

CONTRIBUIÇÕES DOS AUTORES: Cada autor contribuiu individual e significativamente para o desenvolvimento do manuscrito. MPD (0000-0001-5457-8527)* e MRF (0000-0002-2915-1078)* realizaram a pesquisa bibliográfica e aquisição dos dados demográficos. VAA (0000-0002-5716-970X)* e LYJA (0000-0002-8489-5256)* foram os principais contribuintes na redação do manuscrito e da análise estatística dos dados. LMRR (0000-0001-6891-5395)* e AEMC (0000-0002-0148-4372)* analisaram as imagens radiográficas, realizaram a revisão do manuscrito, aprovação final do manuscrito e contribuíram com o conceito intelectual do estudo. *ORCID (*Open Researcher and Contributor ID*).

REFERÊNCIAS

1. Stirling A, Howel D, Millner P, Sadiq S, Sharples D, Dickson RA. Late-onset idiopathic scoliosis in children six to fourteen years old. A cross-sectional prevalence study. J. Bone Joint Surg. Am. 1996;78(9):1330-6.
2. Lonstein JE. Scoliosis: surgical versus nonsurgical treatment. Clin Orthop Relat Res. 2006; 443:248-59.
3. Majd ME, Muldowny DS, Holt RT. Natural history of scoliosis in the institutionalized adult cerebral palsy population. Spine (Phila Pa 1976). 1997;22(13):1461-6.
4. Clark S. Waiting times for scoliosis surgery. Lancet. 2008; 371(9606):10–1.
5. Oudhoff JP, Timmermans DR, Bijnen AB, van der Wal G. Waiting for elective general surgery: physical, psychological, and social consequences. ANZ J Surg. 2004; 74(5):361–7.
6. Oudhoff JP, Timmermans DR, Knol DL, Bijnen AB, van der Wal G. Waiting for elective general surgery: impact on health-related quality of life and psychosocial consequences. BMC Public Health. 2007;19:7-164.
7. Ahn H, Kreder H, Mahomed N, Beaton D, Wright JG. Empirically derived maximal acceptable wait time for surgery to treat adolescent idiopathic scoliosis. CMAJ. 2011;183(9):E565–70.
8. Mijanji F ,Slobogean GP, Samdani AF, Betz RR, Reilly CW, Slobogean BL. Is larger scoliosis curve magnitude associated with increased perioperative health-care resource utilization?: a multicenter analysis of 325 adolescent idiopathic scoliosis curves. J Bone Joint Surg Am. 2012; 94(9):809–13.
9. Cobb JR. Outline for the study of scoliosis. Instr Course Lect. 1948;5:261-75.
10. Risser JC. The Iliac apophysis; an invaluable sign in the management of scoliosis. Clin Orthop. 1958;11:111-9.
11. King HA, Moe JH, Bradford DS, Winter RB. The selection of fusion levels in thoracic idiopathic scoliosis. J Bone Joint Surg Am. 1983;65(9):1302-13.
12. Lenke LG, Betz RR, Harms J, Bridwell KH, Clements DH, Lowe TG et al. Adolescent idiopathic scoliosis: a new classification to determine extent of spinal arthrodesis. J Bone Joint Surg Am. 2001;83-A(8):1169-81.
13. Bunnell WP. The natural history of idiopathic scoliosis before skeletal maturity. Spine (PhilaPa 1976). 1986;11(8):773-6.
14. Goldberg CJ, Dowling FE, Fogarty EE. Adolescent idiopathic scoliosis: is rising growth rate the triggering factor in progression? Eur Spine J. 1993;2(1):29-36.
15. Little DG, Song KM, Katz D, Herring JA. Relationship of peak height velocity to other maturity indicators in idiopathic scoliosis in girls. J Bone Joint Surg Am. 2000;82(5):685-93.
16. Ylikoski M. Spinal growth and progression of adolescent idiopathic scoliosis. Eur Spine J. 1993;1(4):236-9.
17. Ylikoski M. Growth and progression of adolescent idiopathic scoliosis in girls. J Pediatr Orthop B. 2005;14(5):320-4.
18. Bunnell WP. The natural history of idiopathic scoliosis. Clin Orthop Relat Res. 1988;(229):20-5.
19. Lonstein JE, Carlson JM. The prediction of curve progression in untreated idiopathic scoliosis during growth. J Bone Joint Surg Am. 1984;66(7):1061-71.
20. **Calman R, Smitherst T, Rowant R. Impact of surgical waiting time on paediatric spinal deformity patients. ANZ J Surg. 2013;83(12):929-32.**
21. Dabke HV, Jones DAS, Ahuja S, et al. Should scoliosis patients be kept on a waiting list? Eur Spine J. 2005;14(suppl 1):S7.
22. **Miyanji F, Newton PO, Samdani AF, Shah SA, Varghese RA, Reilly CW et al. Impacto of surgical waiting-list times on scoliosis surgery: the surgeon´s perspective. Spine (Phila Pa 1976). 2015; 40(11):823-8.**
23. Neto NJC, Umeta R, Caffaro MFS, Meves R, Landim E, Avanzi O. Estudo demográfico de pacientes portadores de deformidades de coluna vertebral que aguardam cirurgia em hospital terciário de alta complexidade. Coluna/Columna. 2012;11(3):219-2
24. Lima Júnior PC, Pellegrino L, Caffaro MFS, Meves R, Landim E, Avanzi O. Escoliose idiopática do adolescente (EIA): perfil clínico e radiográfico das lista de espera para tratamento cirúrgico em hospital terciário de alta complexidade do sistema público de saúde brasileiro. Coluna/Columna. 2011;10(2):111-6.

Anexo 1. Questionário.

Evolução radiográfica dos pacientes portadores de escoliose na fila de espera cirúrgica	
Paciente: _____	Classificação de King: _____
Data: _____/_____/_____	Classificação de Lenke: _____
Idade (anos): _____	Cirurgia sugerida:
Sexo (M/F): _____	☐ Instrumentação e fusão anterior
Risser: _____	☐ Instrumentação e fusão posterior
Etiologia da escoliose: _____	☐ Liberação anterior e instrumentação posterior
Curva principal: _____	☐ Instrumentação e fusão anterior e posterior
Vértebra apical: _____	Osteotomia (Sim / Não)? _____ Quais níveis? _____
Cobb (graus):_____	Nível proximal da Instrumentação: _____
Curva secundaria: _____	Nível distal da instrumentação: _____
Vértebra apical: _____	Quantos parafusospediculares? _____
Cobb (graus): _____	Grau de dificuldade: 0 (Fácil) – 1 – 2 – 3 – 4 – 5 – 6 – 7 – 8 – 9 – 10 (Difícil)

A INFLUÊNCIA DO TROPISMO FACETÁRIO SOBRE A LOCALIZAÇÃO DA HÉRNIA DISCAL LOMBAR

INFLUENCE OF FACET TROPISM ON THE LOCATION OF LUMBAR DISC HERNIATION

INFLUENCIA DEL TROPISMO FACETARIO EN LA UBICACIÓN DE LA HERNIA DE DISCO LUMBAR

Rodrigo Arnold Tisot[1-2], Juliano da Silveira Vieira[2], Diego da Silva Collares[2], Leonardo Domingues Stumm[2], Mariano Feraboli Fontana[2], Augusto Pasini[2], Eduardo Coronel[2], Eduardo Scharnovski[2], Maiara Agostini[2], Mateus Borin[2], Victor Kasper[2], Victor Sánchez[2], Walter Iserhard[2]

1. Faculdade de Medicina da Universidade de Passo Fundo (UPF), Passo Fundo, RS, Brasil.
2. Hospital Ortopédico de Passo Fundo, Passo Fundo, RS, Brasil.

RESUMO

Objetivo: Correlacionar o tropismo facetário com o lado e local do disco intervertebral no qual ocorreu a hérnia discal lombar. Métodos: Estudo retrospectivo descritivo, no qual foram avaliados exames de Ressonância Nuclear Magnética de 255 pacientes com hérnia discal lombar submetidos a tratamento cirúrgico pelo Grupo de Coluna do Hospital Ortopédico de Passo Fundo, entre os anos de 2002 e 2014. Estratificou-se o total de pacientes pelo lado acometido pela hérnia discal (direito ou esquerdo), localização da hérnia no disco intervertebral (central, centro-lateral, foraminal e extra-foraminal) e por dados epidemiológicos, como idade, sexo etc. O grau de tropismo facetário foi mensurado pelo método de Karakan e classificado entre leve (diferença menor que 7º), moderado (entre 7º e 15º) e grave (diferença maior que 15º).Resultados: Foi verificada relação estatisticamente significativa (p= 0,023) entre o tropismo facetário e o lado em que ocorreu a hérnia discal lombar. Não foi encontrada correlação entre tropismo facetário e localização da hérnia discal no disco intervertebral. Conclusão: O grau de tropismo facetário apresenta correlação estatisticamente significativa com o lado do disco intervertebral no qual irá se desenvolver a hérnia discal. ***Nível de Evidência: II. Tipo de Estudo: Estudo retrospectivo.***

Descritores: Tropismo; Orientação; Hérnia discal; Degeneração facetária.

ABSTRACT

Objective: To correlate facet tropism with the side and location of the intervertebral disc in which the lumbar disc herniation occurred. Methods: A retrospective descriptive study that evaluated Magnetic Resonance Imaging of 255 patients with lumbar disc herniation undergoing surgical treatment with the Spine Group of the Hospital Ortopédico de Passo Fundo between 2002 and 2014. The total patient number was stratified according to the side affected by the herniated disc (right or left), location of the hernia in the intervertebral disc (central, centrolateral, foraminal and extraforaminal) and demographic data, such as age, gender etc. The degree of facet joint tropism was measured by the Karakan method and classified as mild (difference less than 7º); moderate (between 7º and 15º) and severe (difference greater than 15º). Results: A statistical significant relationship (p= 0.023) was observed between the facet joint tropism and the side where the lumbar disc herniation occurred. No correlation was found between facet joint tropism and location of the herniation on the intervertebral disc. Conclusions: The degree of facet tropism presents a statistical significant correlation with the side of the intervertebral disc in which the lumbar disc herniation will develop. ***Level of Evidence: II. Type of study: Retrospective study.***

Keywords: Tropism; Orientation; Herniated disc; Facet degeneration.

RESUMEN

Objetivo: Correlacionar el tropismo facetario con el lado y local del disco intervertebral en el cual ocurrió la hernia del disco lumbar. Métodos: Estudio retrospectivo descriptivo, en el fueron evaluados exámenes de resonancia magnética nuclear de 255 pacientes con hernia discal lumbar sometidos a tratamiento quirúrgico por el Grupo de Columna Vertebral del Hospital Ortopédico de Passo Fundo, entre los años 2002 y 2014. El número total de pacientes fue estratificado de acuerdo con el lado acometido por la hernia discal (izquierda o derecha), localización de la hernia en el disco intervertebral (central, centro-lateral, foraminal o extra-foraminal) y datos epidemiológicos como edad, sexo etc. El grado de tropismo facetario fue medido por el método de Karakan y clasificado como leve (diferencia menor que 7º), moderado (entre 7º y 15º) y grave (diferencia mayor que 15º). Resultados: Se verificó una relación estadísticamente significativa (p = 0,023) entre el tropismo facetario y el lado en que ocurrió la hernia discal lumbar. No se encontró correlación entre el tropismo facetario y la localización de la hernia en el disco intervertebral. Conclusiones: El grado de tropismo facetario presenta correlación estadísticamente significativa con el lado del disco intervertebral en el cual se desarrollará la hernia discal lumbar. ***Nivel de evidencia: II. Tipo de Estudio: Estudio retrospectivo.***

Descriptores: Tropismo; Orientación; Hernia discal; Degeneración facetaria.

Trabalho realizado pelo Grupo de Coluna do Hospital Ortopédico de Passo Fundo (HO) e Faculdade de Medicina da UPF – Passo Fundo, Passo Fundo, RS, Brasil.
Correspondência: Av. Sete de Setembro, 817. Passo Fundo, RS, Brasil. 99010-121. rtisot@hotmail.com

http://dx.doi.org/10.1590/S1808-185120181701179264

Coluna/*Columna.* 2018;17(1):23-6

Recebido em 30/04/2017, aceito em 01/11/2017

INTRODUÇÃO

A hérnia de disco lombar é uma patologia musculoesquelética frequente, muitas vezes causadora de lombociatalgia intensa. A expressão hérnia de disco é usada para descrever um processo em que ocorre ruptura do anel fibroso, com subsequente deslocamento da massa central do disco para fora dos espaços intervertebrais, comuns ao aspecto dorsal ou dorso-lateral do disco.[1] Os problemas oriundos dessa afecção têm sido as razões mais freqüentes de dispensa do trabalho por incapacidade, constituindo um problema de saúde pública mundial.[2] Ela pode ocorrer em qualquer faixa etária, mas predomina entre os 40 e 50 anos de idade. Estima-se que o acometimento envolva 2 a 3% da população, sendo aproximadamente 5% homens e 2,5% mulheres.[3]

A literatura mostra que a etiopatogênese é multifatorial, podendo estar correlacionada com hábitos de vida diária, como carregar peso, tabagismo, obesidade, bem como processo natural de envelhecimento, predisposição genética e alterações anatômicas.[4] Estudos recentes têm apontado que a influência genética exerce um papel primário na fisiopatologia da degeneração discal, podendo aumentar os riscos para o desenvolvimento da doença ou mesmo atuar como fator regulador, modulando a severidade e magnitude da patologia, assim como a resposta ao tratamento.[5]

A angulação da faceta articular corresponde a sua orientação no plano transversal (axial). O tropismo facetário é a assimetria entre os ângulos facetários à esquerda e à direita, tendo um deles uma orientação mais sagital em relação ao contralateral.[6] Noren et al. relataram que o tropismo facetário está associado ao desenvolvimento de hérnia e degeneração discal em todos os níveis lombares.[7] O equilíbrio espinopélvico consiste na interação da morfologia da coluna vertebral com a pelve e atua diretamente na função mecânica dos discos, ligamentos e resistência muscular. Esses mecanismos permitem que o indivíduo seja capaz de se manter em posição ortostática e mobilizar-se com o menor gasto energético. O desbalanço destes mecanismos pode influenciar no desenvolvimento da hérnia discal.[8,9]

Estudos já realizados[10,11] sobre a associação entre doença degenerativa discal, espondilolistese e tropismo facetário, com hérnia discal lombar, visaram apenas averiguar a relação de causa e efeito entre ambos. Já, o objetivo do presente estudo, é avaliar se existe uma correlação do tropismo facetário com o lado e o local, do disco intervertebral, no qual ocorreu a hérnia discal lombar.

MÉTODOS

Foi realizado um estudo transversal, descritivo e analítico no qual foram avaliados exames de Ressonância Nucler Magnética de 255 pacientes com hérnia discal lombar submetidos a tratamento cirúrgico pelo Serviço de Cirurgia da Coluna do Hospital Ortopédico de Passo Fundo (RS), no período compreendido entre os anos de 2002 e 2014.

Os autores do presente estudo assinaram o Termo de Compromisso Livre e Esclarecido (TCLE) para utilização de dados, comprometendo-se em fazê-lo de forma anônima. Deve-se ressaltar, ainda, que o projeto de pesquisa foi aprovado pelo Comitê de Ética em Pesquisa da Universidade de Passo Fundo (CEP/UPF), após seu encaminhamento via Plataforma Brasil, sob o número do protocolo 2.018.312.

Como critérios de inclusão, selecionou-se pacientes com diagnóstico de hérnia discal lombar em apenas um nível, submetidos a tratamento cirúrgico. Todos os casos deveriam possuir exame de Ressonância Nuclear Magnética (RNM) da coluna lombar, com cortes axiais ponderados em T1 e T2.

Foram excluídos do estudo pacientes com diagnóstico de hérnia discal lombar em mais de um nível, pacientes com espondilolistese, além decolunas com desvio do eixo sagital com mais de 10° de angulação.

A localização anatômica da hérnia discal lombar no plano axial, em relação ao local do canal vertebral em que ela ocorreu, foi classificada em central, centro-lateral, foraminal e extraforaminal, conforme classificação proposta por Wiltse et al.[12] Para esta definição, foi utilizado exame de RNM da coluna lombossacra com cortes axiais e imagens ponderadas em T1 e T2.

A angulação facetária foi mensurada utilizando-se o método de Karacan et al.[13] Para isto, utilizou-se exame de RNM da coluna lombossacra com cortes axiais ponderados em T1. Neste método, traça-se uma linha entre as duas margens de cada uma das facetas articulares superiores, outra linha horizontal é traçada pelo centro do disco e uma última linha transversal pelo centro do processo espinhoso. O ângulo entre a linha facetária e a linha transversal é mensurado para cada hemi-lado da imagem utilizada. O tropismo, então, é obtido pelo cálculo da diferença entre o ângulo da faceta direita e o ângulo da faceta esquerda. (Figura 1).

A gravidade do tropismo foi classificada conforme a metodologia descrita por Vanharata et al,[14] que dividiram o tropismo facetário em leve (diferenças menores que 7°), moderado (diferenças entre 7° e 15°) e grave (diferenças maiores que 15°).

Para análise e obtenção dos resultados foi utilizado o teste do Qui-quadrado via programa estatístico SPSS versão 18.0. Foi considerado nível de significância de 0,05 (α=5%) e os níveis descritivos (p) inferiores a esse valor foram considerados significativos e representados por $p < 0,05$.

RESULTADOS

Os resultados foram obtidos de acordo com: (A) dados demográficos; (B) avaliação do tropismo facetário; (C) correlação entre tropismo facetário e o lado em que ocorreu a hérnia discal; (D) correlação entre tropismo facetário e o local da hérnia discal.

A. Dados demográficos

Cento e vinte e seis pacientes eram do sexo masculino (49,4%) e 129 do sexo feminino (50,6%). A faixa etária dos pacientes se encontrava entre 19 a 77 anos, com média de 48 anos.

Quanto ao espaço discal no qual ocorreu a hérnia, foi constatado um predomínio de acometimento nos espaços L5-S1, em 120 pacientes (47,1%), e L4-L5, em 109 pacientes (42,7%). (Tabela 1).

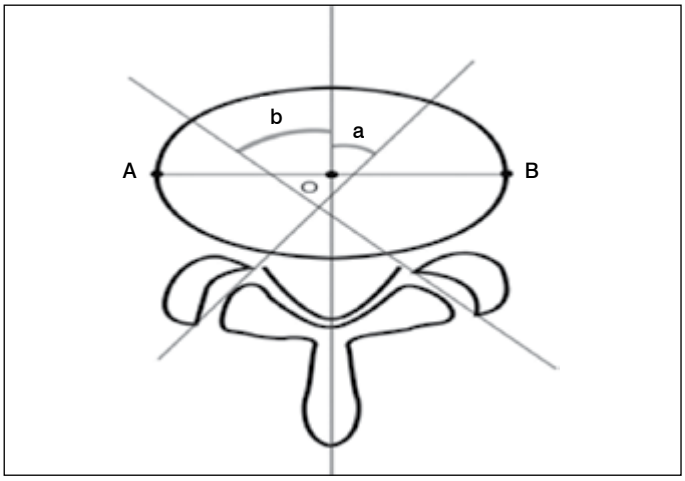

Figura 1. Mensuração do tropismo facetário.

Tabela 1. Espaços discais lombares nos quais ocorreram as hérnias discais avaliadas.

	N	%
L2-L3	4	1,6
L3-L4	12	4,7
L4-L5	109	42,7
L4-VT	5	2,0
L5-S1	120	47,1
L5-VT	5	2,0
total	255	100%

Em relação ao lado que ocorreu a hérnia discal, 135 pacientes foram acometidos à esquerda (52,9%) e 120 à direita (47,1%).

Ao avaliar os locais, dos discos intervertebrais, nos quais ocorreram as hérnias discais lombares, constatou-se que em 204 pacientes (80%) ela era centro-lateral, em 21 pacientes (8,2%) foraminal, em 19 pacientes (7,5%) central e 11 pacientes (4,3%) possuíam hérnia extra-foraminal. (Tabela 2)

B. Avaliação do tropismo facetário

Na avaliação do tropismo, houve uma leve tendência a uma maior assimetria à esquerda, em 126 pacientes (50,4%), que à direita, em 124 pacientes (49,6%). Apenas cinco pacientes não apresentaram assimetria facetaria. (Tabela 3)

C. Correlação entre tropismo facetário e o lado em que ocorreu a hérnia discal

Foi constatada correlação estatisticamente significativa (p = 0,023) entre tropismo facetário e o lado em que ocorreu a hérnia discal lombar (Tabela 4). Verificou-se, portanto, que o lado da assimetria facetária com maior angulação (orientação mais coronal), foi também o lado em que a maioria das hérnias discais ocorreram.

D. Correlação entre tropismo facetário e o local da hérnia discal

Não houve correlação estatisticamente significativa (p= 0,902) entre o grau de assimetria facetária e a localização, no disco intervertebral, na qual ocorreu a hérnia discal lombar. (Tabela 5)

Tabela 2. Locais, do disco intervertebral, nos quais ocorreram as hérnias discais.

	N	%
Central	19	7,5
Centro-lateral	204	80,0
Foraminal	21	8,2
Extra-foraminal	11	4,3
Total	255	100%

Tabela 3. Análise do tropismo facetário.

	Frequência	Percentagem
Tropismo à direita	124	48,6
Tropismo à esquerda	126	49,4
Facetas simétricas	5	1,9
Total	255	100%

Tabela 4. Tropismo facetário e o lado que ocorreu a hérnia discal lombar.

	Lado da hérnia discal		Total
	Direito	Esquerdo	
Tropismo à direita	67	57	124
	54%	46%	100%
Tropismo à esquerda	49	77	126
	38,9%	61,1%	100%
Ausência de assimetria facetaria	4	1	5
	80%	20%	100%

Tabela 5. Correlação entre tropismo facetário e o local da hérnia discal lombar.

	Tropismo leve	Tropismo moderado	Tropismo grave	Total
Central	12	6	1	19
Centro lateral	125	68	11	204
Foraminal	13	7	1	21
Extra foraminal	6	3	2	11
Total	156	84	15	255

DISCUSSÃO

A hérnia de disco é uma patologia comum, que causa séria incapacidade em seus portadores, constituindo um problema de saúde pública mundial.[15] O processo degenerativo discal tem sido relacionado a uma interação entre efeitos ambientais, agressões locais e traumas, hábitos de vida, carregamento de peso, tabagismo, aterosclerose, acrescidas de possíveis fatores anatômicos como o equilíbrio espinopélvico, o tropismo e orientação facetária, além das mudanças decorrentes do envelhecimento. Estudos têm demonstrado que estes efeitos atuam de forma modesta na degeneração discal, reforçando a preponderância dos fatores genéticos nesse processo.[16-18] Contudo, há um aumento, relativamente recente, nas pesquisas para estabelecer se há alguma influência estatisticamente significativa, da orientação e do tropismo facetário, sobre degeneração discal, espondilolistese e hérnia de disco. Estas relações, supostas previamente por pesquisadores, vêm sendo melhor compreendidas na atualidade, devido ao avanço tecnológico dos exames de imagem (como a Ressonância Magnética e Tomografia Computadorizada de alta resolução), que permitiram a obtenção de um estudo mais detalhado da anatomia da articulação facetária (dos processos articulares), assim como avaliação mais precisa de suas alterações de orientação geométrica.

Sobre a relação entre variações anatômicas da articulação facetária e instabilidade da coluna vertebral, estudos demonstraram que a orientação coronal das facetas tende a ser menos resistente às forças de cisalhamento, tendendo a girar no lado onde a faceta é mais coronalmente orientada, o que pode levar a instabilidade do tipo ístmica. Essa assimetria aumenta a força rotacional de um lado da coluna vertebral, ocorrendo espondilólise no lado onde a faceta é mais coronalmente orientada e, consequentemente, aumentando a tensão sobre o disco intervertebral.[19] Adicionalmente, autores como Fujiwara,[20] Boden,[21] e Samartzis et al[22] demonstraram correlação de aumento da incidência de espondilolistese degenerativa no nível L4-L5, no qual as articulações facetárias apresentam orientação sagital. Contudo, outros estudos[23-24] apresentaram variações nos resultados ao estudarem diferentes grupos étnicos e ao utilizarem diferentes definições de graduação do tropismo facetário em suas análises.

Quanto a artigos que relacionam angulação e tropismo facetário, com processo degenerativo discal, Noren et al[7] relataram que o tropismo facetário pode estar associado ao desenvolvimento de hérnia e degeneração discal em todos os níveis lombares. Entretanto, Cassidy et al[25] e Vanharanta et al[14] não encontram relação entre tropismo facetário e degeneração discal lombar. Costa et al,[26] em artigo que avaliou a relação entre tropismo facetário e doença degenerativa discal lombar, concluiu que há um aumento do tropismo facetário, com o passar da idade, em decorrência do processo degenerativo progressivo.

Em nosso artigo, procuramos avaliar especificamente a correlação do tropismo facetário com o lado e o local, do disco intervertebral, no qual ocorreu a hérnia discal lombar, tendo em vista que estas relações foram pouco exploradas em âmbito acadêmico, até o momento. Após revisão da literatura, não encontramos outro artigo similar, em âmbito nacional, que tenha realizado esta análise específica. O número elevado de pacientes incluídos no estudo e as características epidemiológicas encontradas, similares à distribuição usual da nossa população acometida por hérnia discal lombar, reforçam sua validade.

Os resultados obtidos no presente estudo demonstraram que há, sem dúvida, algum papel do tropismo facetário sobre a distribuição de stress no disco intervertebral, afetando-o de maneira não uniforme e, assim, ocasionando maior incidência de hérnia discal no lado correspondente ao do tropismo (p= 0,023), de maneira análoga ao que foi descrito para a ocorrência de lesão da pars interarticularis. Em nossa opinião, a orientação mais coronal de uma das facetas (lado do tropismo), tende a ter menor resistência às forças de cisalhamento. Por isso, o disco intervertebral tenderia a sofrer maior carga rotacional (girar) para o lado da faceta mais coronalmente orientada, fato que acarretaria maior esforço e lesão progressiva das fibras do ânulo fibroso desta região. Se levarmos em

consideração o delicado equilíbrio de forças que traz estabilidade à coluna vertebral, uma estrutura complexa formada por componentes ósseos, ligamentares, musculares e discais que fornece, ao mesmo tempo, sustentação rígida e mobilidade relativamente ampla para o nosso corpo, podemos entender como uma assimetria, mesmo que tênue, em alguma de suas estruturas (como o tropismo facetário), pode acarretar alterações significativas no desenvolvimento e nas características de seu processo degenerativo natural e patológico.

Na avaliação do tropismo facetário com o local, do disco intervertebral, no qual ocorreu a referida hérnia discal, conforme a classificação por zonas sugerida por Wiltse et al[12], não houve correlação estatisticamente significativa (p=0,902). Acreditávamos que quanto maior fosse a assimetria facetária (faceta com orientação mais coronal) haveria uma tendência a encontrarmos hérnias discais mais laterais (foraminais ou extra-foraminais). Porém, esta hipótese não se confirmou, possivelmente porque há outras características biomecânicas que interferem no local exato em que ocorre a sobrecarga e lesão progressiva das fibras do ânulo fibroso do disco intervertebral em questão.

Não há dúvidas de que outros fatores podem interferir na gênese da hérnia discal. Por isso, os resultados por vezes conflitantes encontrados nos diversos estudos realizados, corroboram para a hipótese de que há um importante papel multifatorial na sua formação. Uma análise mais aprofundada sobre todos estes fatores auxiliaria, talvez, a definir melhor os itens mais importantes para a gênese desta patologia. Isso poderia permitir uma melhor orientação aos pacientes que apresentarem maior predisposição à hérnia, em relação a sua prevenção ou postergação.

CONCLUSÃO

Foi constatada correlação estatisticamente significativa entre o tropismo facetário e o lado do disco intervertebral no qual ocorreu a hérnia de disco lombar. Porém, não houve correlação estatisticamente significativa entre o grau de assimetria facetária e o local, no disco intervertebral, no qual ocorreu a hérnia discal lombar.

Acreditamos, de acordo com os resultados deste estudo, que a orientação mais coronal de uma das facetas (lado do tropismo), tende a ter menor resistência às forças de cisalhamento. Por isso, o disco intervertebral tenderia a sofrer maior carga rotacional (girar) para o lado da faceta mais coronalmente orientada, fato que acarretaria maior esforço e lesão progressiva das fibras do ânulo fibroso desta região.

Todos os autores declaram não haver nenhum potencial conflito de interesses referente a este artigo.

CONTRIBUIÇÕES DOS AUTORES: Cada autor contribuiu individual e significativamente para o desenvolvimento do manuscrito. RAT (0000-0001-5970-3227)* foi o idealizador e orientador presente em todas as etapas da pesquisa, além de fomentador dos pacientes do estudo. JSV(0000-0002-4796-6393)* e DSC (0000-0002-3994-9286)* contribuíram para a correção do artigo; LDS (0000-0002-7212-4112)* e MFF(0000-0002-9958-3765)* realizaram a coleta de dados dos prontuários, participaram da elaboração dos resultados e desenvolvimento do texto. AP (0000-0002-7194-141X)*, EC (0000-0002-0478-5816)*, ES (0000-0002-7151-1778)*, MA (0000-0003-3556-2698)*, MB (0000-0001-9280-6674)*, VK(0000-0001-6911-133X)*, VS (0000-0003-2932-6429)*, e WI (0000-0002-7362-1364)* realizaram revisão da literatura, participaram ativamente da elaboração estatística e do texto. *ORCID (*Open Researcher and Contributor ID*).

REFERÊNCIAS

1. Mixter WJ, Barr JS. Rupture of intervertebral disc with involvement of the spinal canal. N Engl J Med. 1934;211:210-5.
2. Atlas SJ, Chang Y, Kammann E, Keller RB, Deyo RA, Singer DE. Long term disability and return to work among patients who have a herniated lumbar disc: the effect of disability compensation. J Bone Joint Surg Am. 2000;82(1):4-15.
3. Vialle LR, Vialle EN. Hérnia Discal Lombar. Rev Bras Ortop. 2010;45(1):17-22.
4. Jacobsen S, Sonne-Holm S, Rovsing H, Monrad H, Gebuhr P. Degenerative lumbar spondylolisthesis: an epidemiological perspective. The Copenhagen Osteoarthritis Study. Spine (Phila Pa 1976). 2007;32(1):120–5.
5. Henrotin YE, Cedraschi C, Duplan B, Bazin T, Duquesnoy B. Information and low back pain management: a systematic review. Spine (Phila Pa 1976). 2006;31(11):E326-34.
6. Silva CIS, D`Ippolito G, Rocha AJ. Doença degenerativa da coluna vertebral. In: Fernades JL. Coluna vertebral. Rio de Janeiro: Elsevier; 2011. p.153-98.
7. Noren R, Trafimow J, Andersson GB, Huckman MS. The role of facet joint tropism and facet angle in disc degeneration. Spine (Phila Pa 1976). 1991;16(5):530-2.
8. Barrey C, Roussouly P, Perrin G, Le Huec JC. Sagittal balance disorders in severe degenerative spine. Can we identify the compensatory mechanisms? Eur Spine J. 2011;20(Suppl5):626–33.
9. Barrey C, Jund J, Noseda O, Roussouly P. Sagittal balance of the pelvis-spine complex and lumbar degenerative diseases. A comparative study about 85 cases. Eur Spine J. 2007;16(9):1459–67.
10. Lee DY, Ahn Y, Lee SH. The influence of facet tropism on herniation of the lumbar disc in adolescents and adults. J Bone Joint Surg Br. 2006;88(4):520-3.
11. **Jentzch T, Geiger J, Zimmermann SM, Slankamenac K, Nguyen-Kim TD, Werner CM. Lumbar facet joint arthritis is associated with more coronal orientation of the facet joints at the upper lumbar spine. Radiol Res Pract. 2013;2013:693971.**
12. Wiltse LL, Berger PE, McCulloch JA. A system for reporting the size and location of lesions in the spine. Spine (Phila Pa 1976). 1997;22(13):1534-7.
13. Karacan I, Aydin T, Sahin Z, Cidem M, Koyuncu H, Aktas I, et al. Facet angles in lumbar disc herniation: their relationto anthropometric features. Spine. 2004;29(10):1132-6.
14. Vanharanta H, Floyd T, Ohnmeiss DD, Hochschuler SH, Guyer RD. The relationship of facet tropism to degenerative disc disease. Spine (Phila Pa 1976). 1993;18(8):1000-5.
15. Long DM, Ben Debba M, Torgerson WS, Boyd RJ, Dawson EG, Hardy RW, et al. Persistent back pain and sciatica in the United States: patient characteristics. J Spinal Disord. 1996;9(1):40-58.
16. Videman T, Leppavuori J, Kaprio J, Battié M, Koskenvuo M. Intragenic polymorphisms of the vitamin D receptor gene associated with intervertebral disc degeneration. Spine (Phila Pa 1976). 1998;23(23):2477-85.
17. Battié MC, Videman T, Parent E. Lumbar disc degeneration: epidemiology and genetic influences. Spine (Phila Pa 1976). 2004; 29(23):2679-90.
18. Battie MC, Videman T, Gibbons LE, Fisher LD, Manninen H, Gill K. Volvo Award in Clinical Sciences. Determinants of lumbar disc degeneration. A study relating lifetime exposures and magnetic resonance findings in identical twins. Spine (Phila Pa 1976). 1995;20(24):2601-12.
19. Rankine JJ, Dickson RA. Unilateral spondylolysis and the presence of facet joint tropism. Spine (Phila Pa 1976). 2010;35(21):E1111-4.
20. Fujiwara A, Tamai K, An HS, Kurihashi T, Lim TH, Yoshida H. The relationship between disc degeneration, facet joint osteoarthritis, and stability of the degenerative lumbar spine. J Spinal Disor. 2000; 13(5):444-50.
21. Boden SD, Riew KD, Yamaguchi K, Branch TP, Schellinger D, Wiesel SW et al. Orientation of the lumbar facet joints: association with degenerative disc disease. J Bone Joint Surg Am. 1996;78(3):403-11.
22. **Samartzis D, Cheung JP, Rajasekaran S, Kawaguchi Y, Acharya S et al. Critical Values of Facet Joint Angulation and Tropism in the Development of Lumbar Degenerative Spondylolisthesis: An International, Large-Scale Multicenter Study by the AOSpine Asia Pacific Research Collaboration Consortium. Global Spine J. 2016;6(5)414-21.**
23. Berlemann U, Jeszenszky DJ, Bühler DW, Harms J. Facet joint remodeling in degenerative spondylolisthesis: an investigation of joint orientation and tropism. Eur Spine J. 1998;7(5):376–80.
24. Dai LY. Orientation and tropism of lumbar facet joints in degenerative spondylolisthesis. Int Orthop. 2001;25(1):40–2.
25. Cassidy JD, Loback D, Yong-Hing K, Tchang S. Lumbar facet joint assymmetry. Intervertebral disc herniation. Spine (Phila Pa 1976).1992;17(5):570-4.
26. **Costa AB, Mattar T, Appolonio PR. Associação entre tropismo facetário e doença degenerativa de disco lombar. Coluna/Columna. 2013;12(2):133-7.**

ALIF COM CAGE AUTOBLOQUEANTE SEM SUPLEMENTAÇÃO - ANÁLISE TOMOGRÁFICA DE FUSÃO ÓSSEA INTERSOMÁTICA

ALIF WITH AUTO-LOCKING CAGE WITHOUT SUPPLEMENTATION – TOMOGRAPHIC ANALYSIS OF INTERBODY BONE FUSION

ALIF CON CAJA CON AUTOBLOQUEO SIN COMPLEMENTACIÓN - ANÁLISIS TOMOGRÁFICO DE FUSIÓN ÓSEA INTERSOMÁTICA

Luis Marchi[1], Joes Nogueira-Neto[1], Rodrigo Amaral[1], Nicholai Faulhaber[1], Etevaldo Coutinho[1], Leonardo Oliveira[1], Gabriel Pokorny[1], Rubens Jensen[1], Luiz Pimenta[1,2]

1. Instituto de Patologia da Coluna (IPC), São Paulo, SP, Brazil.
2. University of California, San Diego, CA, USA.

RESUMO

Objetivo: O objetivo deste estudo é estudar a taxa de fusão e complicações do mini-ALIF com dispositivo autobloqueante no nível L5S1. Métodos: Estudo radiológico e clínico retrospectivo. Inclusão: mini-ALIF feito em L5S1 com cage autobloqueante; DDD e/ou espondilolistese de baixo grau. Exclusão: suplementação posterior/anterior; falta de imagens de 12 meses; cirurgia prévia no nível L5S1. O desfecho primário foi fusão avaliada em exames de TC e/ou radiografias lombares laterais de flexão/extensão. Desfecho secundário foi cirurgia de revisão, devido movimento/migração do dispositivo ou pseudoartrose. Tomografias e radiografias lombares foram analisadas em 12 meses. Fusão foi definida de acordo com classificação de Bridwell/Lenke. Resultados: 61 casos incluídos neste estudo. Fusão completa ou em curso foi encontrada em 57 casos (93%). 42 dos 61 níveis (65%) estavam completamente fusionados após 12 meses. 15 níveis (28%) tiveram crescimento ósseo evidente, dois níveis (3%) mostraram linhas de lise ao redor do implante, e dois níveis (3%) apresentaram linhas de lise e afundamento. Reoperação para suplementação com parafusos pediculares foi necessária em dois casos (3%) – um com progressão do deslizamento vertebral (12 meses) e outro com micro movimentação sintomático (seis meses). Nenhum implante sofreu migração ou expulsão do espaço discal. Conclusões: mini-ALIF em L5S1 usando uma construção com implante intersomático auto-bloqueante, em casos de baixa instabilidade segmentar, resulta em bom índice de fusão intersomática e baixo índice de falha, mesmo sem a necessidade de suplementação posterior, mas não deve ser aplicado indiscriminadamente. ***Nivel de Evidência: IV. Tipo de estudo: Série de casos.***

Descritores: Coluna; Artrodese; Tomografia computadorizada.

ABSTRACT

Objective: The objective of this work is to study the fusion rate and complications of the mini-ALIF with an auto-locking device at the L5-S1 level. Methods: Retrospective and radiological study. The inclusion criteria were mini-ALIF in L5-S1 with auto-locking cage, DDD and/or low grade spondylolisthesis. The exclusion criteria were posterior/anterior supplementation; lack of 12-month follow-up images, and previous surgery at L5-S1 level. The primary endpoint was fusion assessed in CT images and/or lateral lumbar flexion/extension radiographs. The secondary endpoint was the revision surgery due to device movement/migration or pseudoarthrosis. Lumbar TCs and radiographs were analyzed during 12 months of follow-up. Fusion was defined according to Bridwell/Lenke classification. Results: Sixty-one cases were included in this study. Complete or ongoing fusion was found in 57 cases (93%). Forty-two of the 61 levels (65%) were completely fused after 12 months. Fifteen levels (28%) had evident bone growth, two levels (3%) showed lysis lines around the implant, and two levels (3%) presented lysis lines and depression. Reoperation for pedicular screw supplementation was necessary in two cases (3%), one with vertebral sliding progression (12 months), and one with symptomatic micro-movement (six months). No implant has undergone migration or expulsion of the disc space. Conclusions: Mini-ALIF in L5-S1 level using an auto-blocking interbody implant construction in cases of low segmental instability results in good interbody fusion index and low failure rate, even without the need for further supplementation, but should not be applied indiscriminately. ***Evidence Level: IV. Type of study: Case series.***

Keywords: Spine; Arthrodesis; Computed tomography.

RESUMEN

Objetivo: El objetivo de este trabajo es estudiar la tasa de fusión y las complicaciones de la mini-ALIF con un dispositivo de autobloqueo en el nivel L5-S1. Métodos: Estudio retrospectivo y radiológico. Los criterios de inclusión fueron mini-ALIF en L5-S1 con caja con mecanismo de autobloqueo, DDD y/o espondilolistesis de bajo grado. Los criterios de exclusión fueron complementación posterior/anterior, falta de imágenes de seguimiento de 12 meses y cirugía previa en el nivel L5-S1. El criterio principal de valoración fue la evaluación de la fusión en imágenes de TC y/ o radiografías lumbares laterales en flexión/extensión. El criterio secundario de valoración fue la cirugía de revisión debido al movimiento/migración del dispositivo o la pseudoartrosis. Las tomografías y radiografías lumbares se analizaron durante 12 meses. La fusión fue definida de acuerdo con la clasificación de Bridwell/Lenke. Resultados: Sesenta y un casos fueron incluidos en este estudio. Se encontró fusión completa o en curso en 57 casos (93%). Cuarenta y dos de los 61 niveles (65%) estaban completamente fusionados

Trabalho realizado no Instituto de Patologia da Coluna (IPC), São Paulo, SP, Brasil.
Correspondência: Luis Marchi, Rua Vergueiro 1421, sala 305, 04101-000, São Paulo, SP, Brasil. marchi@patologiadacoluna.com.br

http://dx.doi.org/10.1590/S1808-185120181701182868

Recebido em 18/07/2017, aceito em 02/08/2017

después de 12 meses. Quince niveles (28%) tuvieron crecimiento óseo evidente, dos niveles (3%) mostraron líneas de lisis alrededor del implante y dos niveles (3%) presentaron líneas de lisis y hundimiento. La reintervención para la complementación con tornillos pediculares fue necesaria en dos casos (3%), uno con progresión de deslizamiento vertebral (12 meses) y uno con micro-movimiento sintomático (seis meses). Ningún implante ha sufrido migración o expulsión del espacio discal. Conclusiones: La mini-ALIF en nivel L5-S1 utilizando una construcción de implante intersomático con mecanismo de autobloqueo en casos de baja inestabilidad segmentar resulta en buen índice de fusión intersomática y bajo índice de fallo, incluso sin la necesidad de complementación, pero no debe aplicarse indiscriminadamente. ***Nivel de Evidencia: IV: Tipo de estudio: Serie de Casos.***

Descriptores: Columna vertebral; Artrodesis; Tomografía computarizada.

INTRODUÇÃO

A artrodese intersomática é o procedimento cirúrgico no qual é realizada discectomia e colocação de um *cage* no nível de interesse com o objetivo de fusionar duas vértebras, imobilizando esse segmento. Esse procedimento tem o intuito de sanar ou minimizar a dor causada por uma movimentação patológica e restaurar a altura discal, promovendo, assim, a descompressão indireta.[1] Para atingir essa fusão diversas técnicas cirúrgicas podem ser utilizadas, dentre elas, a fusão intersomática lombar anterior (ALIF).[2]and is one of the most frequent causes of disability. Lumbar spondylosis may result in mechanical back pain, radicular and claudicant symptoms, reduced mobility and poor quality of life. Surgical interbody fusion of degenerative levels is an effective treatment option to stabilize the painful motion segment, and may provide indirect decompression of the neural elements, restore lordosis and correct deformity. The surgical options for interbody fusion of the lumbar spine include: posterior lumbar interbody fusion (PLIF O acesso anterior tem indicação para níveis mais distais da coluna vertebral e apresenta algumas vantagens em comparação com outros acessos. Dentre elas, a possibilidade de uma ampla discectomia, de um maior ganho de lordose no nível de interesse, baixo risco de lesão de estruturas neurais posteriores e menor risco de lesão da musculatura posterior que sustenta a coluna vertebral.[3-4] Entretanto, existem algumas desvantagens acerca deste acesso. Os relatos mais comuns da literatura incluem o perigo de sangramento devido à proximidade com grandes vasos e a possibilidade de ejaculação retrógrada pela chance de dano ao nervo hipogástrico que passa anteriormente à coluna vertebral.[2-5]

Com a tentativa de diminuir morbidade e complicações intraoperatórias dos acessos cirúrgicos, as técnicas têm evoluído para opções menos invasivas tais como o acesso retroperitoneal anterior para fusão lombar (mini-ALIF). Essa opção consiste em uma menor incisão, dissecção romba dos músculos abdominais e um acesso retroperitonial para atingir a coluna vertebral que, juntos, constituem um menor tempo de cirurgia e menor sangramento intraoperatório.[6-7] Esses fatores não só diminuem as possíveis complicações decorrentes do procedimento, mas também mantém uma boa taxa de sucesso cirúrgico.

De maneira geral, após a discectomia e introdução do *cage*, comumente utilizam-se parafusos pediculares por via posterior para a fixação do nível operado, entretanto apesar de bastante estável, essa opção apresenta desvantagens em comparação com a alternativa *stand-alone*(sem suplementação).[1] Atualmente existem opções de *cages* biomecanicamente viáveis com parafusos autobloqueantes que conferem estabilidade para a sua utilização sem a necessidade de fixação adicional.[8] Apesar dos dados biomecânicos bem estabelecidos, poucos trabalhos avaliaram os desdobramentos clínicos e radiológicos da fusão intersomática por via anterior com a utilização de dispositivos autobloqueantes. Dessa maneira, o objetivo deste estudo é avaliar a fusão sólida do nível L5S1 através de mini-ALIF com dispositivo autobloqueante.

MÉTODOS

Estudo radiológico retrospectivo realizado em um único centro. O presente estudo foi analisado e aprovado por comitê de ética em pesquisa (CEP nº52909516.3.0000.5551) e foi dispensada a apresentação do TCLE.

Os casos (n=61) foram selecionados de acordo com os seguintes critérios de inclusão/exclusão. Os critérios de inclusão foram: indicação de tratamento cirúrgico em nível único em L5S1 por decorrência de Doença Degenerativa do Disco (DDD) e/ou espondilolistese de baixo grau; indicação de artrodese intersomática lombar por via anterior (*anterior lumbar interbody fusion;* mini-ALIF) sem suplementação adicional utilizando como espaçador intersomático um *cage* autobloqueante de liga de titânio com angulação de 15° lordose (MDT Implantes, LAS Brasil, São Paulo, SP, Brasil); ausência de cirurgia prévia no nível de interesse; presença de raios-X pré-operatório e tomografia computadorizada (TC) e/ou radiografias lombares laterais de flexão/extensão do seguimento de 12 meses pós-operatório. Os critérios de exclusão foram: suplementação posterior ou anterior; cirurgia prévia no nível L5S1; falta de imagens de 12 meses; cirurgia prévia no nível L5S1.

O desfecho primário foi fusão avaliado em exames de tomografia computadorizada (TC) e/ou em radiografias lombares laterais de flexão/extensão. O desfecho secundário foi a presença/ausência de cirurgia de revisão devido movimento/migração do dispositivo ou pseudoartrose. Estudos de tomografias e radiografias lombares foram analisados em 12 meses. A fusão foi definida de acordo com classificação de Bridwell/Lenke.[9]

RESULTADOS

Na Tabela 1 são mostrados os dados do grupo estudado no presente trabalho. Foram incluídos 61 pacientes com idade média de 44,3 anos de idade, sendo 37(61%) mulheres. Destes, 46 casos (75%) tinham diagnóstico de DDD e 15 (25%) tinham diagnóstico de espondilolistese de baixo grau. Todos os casos foram submetidos à fusão intersomática no nível L5S1 por acesso único por via anterior. Foram utilizados *cages* autobloqueantes com parafusos corticais para fixação sem a necessidade de abordagem por via posterior. Todos os casos tiveram tempo de acompanhamento mínimo de 12 meses.

Na Tabela 2 são mostrados os resultados quanto aos índices de fusão, segundo classificação de Bridwel-Lenke. Foi observada fusão completa ou em curso em 57 casos (93%). De acordo com a classificação de Bridwell/Lenke, 42 níveis (65%) foram julgados completamente fundidas por CT após 12 meses da cirurgia (grau I) (Figura 1 e 2). 15 níveis (28%) tiveram crescimento ósseo em curso (grau II), dois

Tabela 1. Dados demográficos dogrupo estudado

Casos	61
Idade	44,3 (±12,3)
Gênero (F/M)	37 (61%) / 24 (39%)
Patologia	
DDD	46 (75%)
Espondilolistese	15 (25%)

Tabela 2. Taxa de fusão intersomática, segundo classificação de Bridwell-Lenke.

Grau	n	%
I	42	65%
II	15	28%
III	2	3%
IV	2	3%

níveis (3%) mostraram linhas de lise ao redor do implante (grau III), e dois níveis (3%) apresentaram linhas de lise e afundamento (grau IV).

Reabordagem cirúrgica por via posterior para suplementação por parafusos pediculares (Figura 3) foi necessária para dois casos (3%) - um com progressão do deslizamento vertebral (aos 12 meses) e outro com micro movimentação sintomática (em seis meses). Nenhum implante intersomático sofreu migração ou expulsão do espaço discal.

DISCUSSÃO

O presente trabalho avaliou a fusão intersomática em pacientes submetidos a mini-ALIF por único acesso por via anterior com cage autobloqueante no nível L5S1 sem fixação posterior adicional. No total foi encontrada uma taxa de 93% de fusão completa ou em curso (Grau I e II) e somente 3% de eventos adversos que necessitaram de reabordagem cirúrgica. Nenhum implante migrou ou apresentou deslocamento do local onde foi fixado.

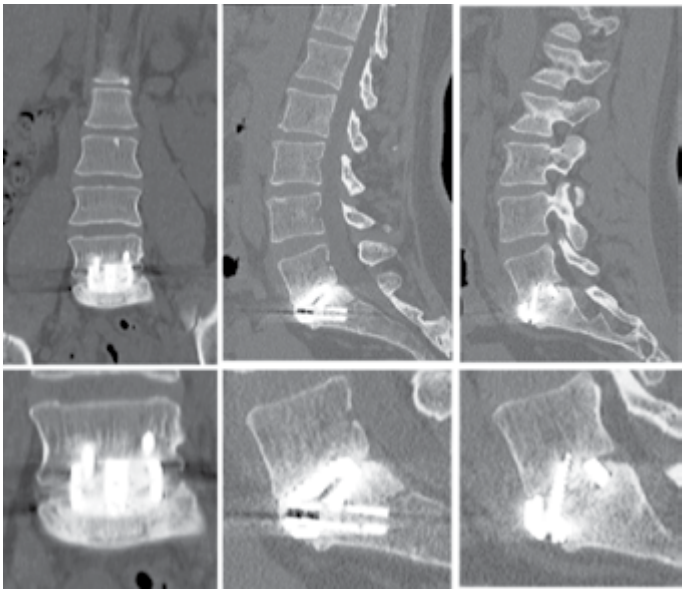

Figura 1. Exemplo de caso com demonstração de fusão óssea sólida (grau I) no acompanhamento de 12 meses pós-cirúrgico.

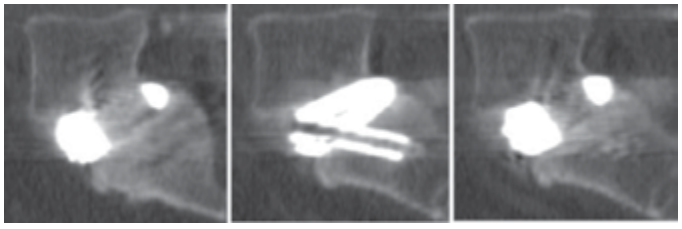

Figura 2. Exemplo de caso com demonstração de fusão óssea sólida (grau I) no acompanhamento de 12 meses pós-cirúrgico.

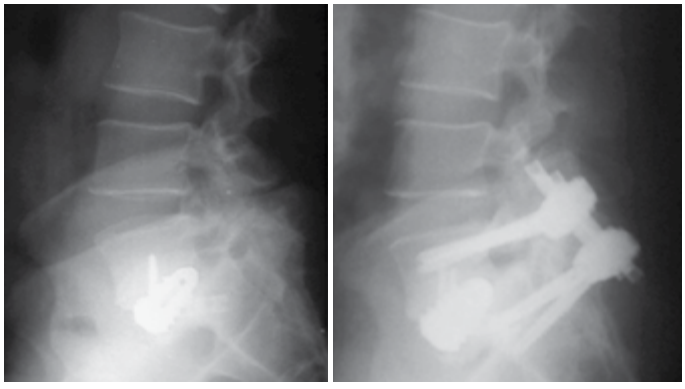

Figura 3. Exemplo de caso com necessidade de estabilização com parafusos transpediculares.

A utilização do acesso anterior para o tratamento de doença degenerativa discal e espondilolistese foi descrita na década de 1930 com os estudos de Carpener, Mercer e Burns.[10-12] Ao longo dos anos houve o aperfeiçoamento do acesso anterior para uma forma menos invasiva, o mini-ALIF, o qual utiliza uma abordagem retroperitoneal, com dissecção romba dos músculos da parede abdominal e uma menor incisão na pele, com baixas taxas de complicações.[13-14] Essa técnica ganhou muitos adeptos ao longo dos anos e, em paralelo, os espaçadores intersomáticos evoluíram desde os calços de enxertos ósseos utilizados no princípio da técnica, passando pelos primeiros *cages* sintéticos rosqueados (BAK) até os autobloqueantes de PEEK (*polyetheretherketone*) e ligas de titânio utilizados atualmente.[15]

Os *cages* autobloqueantes com parafusos direcionados para os corpos vertebrais adjacentes apresentam estabilidade equiparável a um ALIF com fixação com parafusos pediculares em movimentos de flexão, extensão e inclinação lateral e apresenta propriedades biomecânicas superiores em movimentos de rotação.[16] Além disso, foi visto em um estudo que esses cages autobloqueantes podem apresentar distribuição de carga similar a um disco lombar intacto.[8]

Os *cages* autobloqueantes possibilitam a fusão intersomática por um único acesso, podendo fornecer resultados clínicos superiores e uma taxa de fusão similar quando comparados com a artrodese por via anterior somada à fixação posterior com parafusos pediculares para casos de único nível.[17] A porcentagem de fusão observada no presente estudo é comparável a outros apresentados na literatura. Allain *et al* fizeram um estudo prospectivo no qual 65 pacientes foram acompanhados por 12 meses e os autores observaram uma taxa de fusão ao final deste período de 96,3%.[18] Da mesma maneira, Rao e colaboradores mostraram uma taxa de fusão de 91% em pacientes submetidos a ALIF para o tratamento de espondilolistese.[19] Taxas similares as obtidas pelo nosso grupo neste estudo.

Essa taxa de fusão é comparável a outras técnicas amplamente utilizadas na prática clínica como o TLIF (*Transforaminal Lumbar Interbody Fusion*) na presença de parafusos pediculares para fixação posterior.[20] Entretanto, a taxa de sucesso observada nesses estudos não é tão alta em artrodeses mais extensas, sendo assim, não recomendada sem suplementação posterior adicional.[21]

A observação do crescimento ósseo e da fusão óssea sólida tem sido colocada em cheque quanto à falta de uma correlação simples e direta com melhores resultados clínicos. Porém, de forma complementar a esta discussão, a evolução com instabilidade, migração de dispositivo ou pseudoartrose pode sim ser deletério em determinados casos. De forma importante, neste trabalho não foram constatados casos de migração ou quebra dos cages implantados. Entretanto dois casos necessitaram de reabordagem cirúrgica para fixação pedicular posterior, um por pseudoartrose e outro devido à presença de micromovimento que causava dor ao paciente.

Duas limitações deste estudo devem ser ressaltadas: desenho retrospectivo de estudo e número limitado de casos analisados. Estudos com maior número de casos, prospectivos e multicêntricos poderão seguir este incrementando os dados sobre alcance de fusão óssea utilizando implantes autobloqueantes para fusão lombar por via anterior.

CONCLUSÕES

A fusão intersomática de L5S1 por mini-ALIF usando uma construção com implante autobloqueante sem uso de parafusos pediculares pode atingir uma boa taxa de fusão óssea e baixa taxa de reoperação para casos selecionados. O uso de via única para fusão de L5S1 pode ser feita sem a necessidade de suplementação posterior em casos de baixa instabilidade segmentar.

Autor Luiz Pimenta declara que recebe Royalties da empresa (MDT implantes) fabricante de uma prótese similar a apresentada no artigo. Os Outros autores declaram não haver conflito de interesse.

CONTRIBUIÇÕES DOS AUTORES: Este manuscrito, que é um estudo de único centro, tem oito autores. Cada autor contribuiu individual e significativamente para o desenvolvimento do manuscrito. LM (0000-0002-3447-0399)* e JNN (0000-0001-7090-2833)* foram os principais contribuintes para a redação do manuscrito. LP (0000-0002-5702-5431)*, RA (0000-0003-3007-0571)*, RJ (0000-0002-2313-7793)*, NF (0000-0002-7401-3993)* e EC (0000-0002-1768-1741)* realizaram as cirurgias, acompanharam os pacientes e reuniram dados clínicos. LM avaliou os dados da análise estatística. LM realizou a pesquisa bibliográfica. LM, LO (0000-0002-3230-3765)*, JNN, RA, GP (0000-0002-7907-8032)* e LP contribuíram com o conceito intelectual do estudo. Todos autores participaram ativamente da discussão dos resultados, viram e estão de acordo com a versão submetida do manuscrito. *ORCID (*Open Researcher and Contributor ID*).

REFERÊNCIAS

1. Kerolus M, Turel MK, Tan L, Deutsch H. Stand-Alone Anterior Lumbar Interbody Fusion: Indications, Techniques, Surgical Outcomes and Complications. Expert Rev Med Devices. 2010;13(12):1127-1136.
2. Mobbs RJ, Phan K, Malham G, Seex K, Rao PJ. Lumbar interbody fusion: techniques, indications and comparison of interbody fusion options including PLIF, TLIF, MI-TLIF, OLIF/ATP, LLIF and ALIF. J Spine Surg Hong Kong. 2015;1(1):2–18.
3. Udby PM, Bech-Azeddine R. Clinical outcome of stand-alone ALIF compared to posterior instrumentation for degenerative disc disease: A pilot study and a literature review. Clin Neurol Neurosurg. 2015;133:64–9.
4. Jiang S-D, Chen J-W, Jiang L-S. Which procedure is better for lumbar interbody fusion: anterior lumbar interbody fusion or transforaminal lumbar interbody fusion? Arch Orthop Trauma Surg. 2012;132(9):1259–66.
5. Kain C, Giesler B, Hochschuler SH. Anterior lumbar interbody fusion: lumbar approach, complications, and their prevention. Oper Tech Orthop. 1993;3(3):225–231.
6. Smith WD, Christian G, Serrano S, Malone KT. A comparison of perioperative charges and outcome between open and mini-open approaches for anterior lumbar discectomy and fusion. J Clin Neurosci Off J Neurosurg Soc Australas. 2012 [acesso em: 8 de fevereiro de 2012]; Disponível em: http://www.ncbi.nlm.nih.gov/pubmed/22236486
7. Brau SA. Mini-open approach to the spine for anterior lumbar interbody fusion: description of the procedure, results and complications. Spine J Off J North Am Spine Soc. 2002;2(3):216–23.
8. Choi K-C, Ryu K-S, Lee S-H, Kim YH, Lee SJ, Park C-K. Biomechanical comparison of anterior lumbar interbody fusion: stand-alone interbody cage versus interbody cage with pedicle screw fixation -- a finite element analysis. BMC Musculoskelet Disord. 2013;14:220.
9. Bridwell KH, Lenke LG, McEnery KW, Baldus C, Blanke K. Anterior fresh frozen structural allografts in the thoracic and lumbar spine. Do they work if combined with posterior fusion and instrumentation in adult patients with kyphosis or anterior column defects? Spine. 1995;20(12):1410–8.
10. Burns BH. An operation for spondylolisthesis. The Lancet. 1933;221(5728):1233.
11. Capener N. Spondylolisthesis. Br J Surg. 1932;19(75):374–86.
12. Mercer W. Spondylolisthesis: with a description of a new method of operative treatment and notes of ten cases. Edinb Med J. 1936;43:545–72.
13. Amaral R, Ferreira R, Marchi L, Jensen R, Nogueira-Neto J, Pimenta L. Artrodese lombar intersomática anterior por via única – Complicações e resultados perioperatórios. Rev Bras Ortop. 2017 [Acesso em: 30 de junho de 2017]; ahead of publish. Disponível em: http://www.sciencedirect.com/science/article/pii/S0102361616302417.
14. Baaj AA, Dakwar E, Le TV, Smith DA, Ramos E, Smith WD, et al. Complications of the mini-open anterolateral approach to the thoracolumbar spine. J Clin Neurosci Off J Neurosurg Soc Australas. 2012;19(9):1265–7.
15. Phan K, Mobbs RJ. Evolution of Design of Interbody Cages for Anterior Lumbar Interbody Fusion. Orthop Surg. 2016;8(3):270–7.
16. Cain CMJ, Schleicher P, Gerlach R, Pflugmacher R, Scholz M, Kandziora F. A new stand-alone anterior lumbar interbody fusion device: biomechanical comparison with established fixation techniques. Spine. 2005;30(23):2631–6.
17. Strube P, Hoff E, Hartwig T, Perka CF, Gross C, Putzier M. Stand-alone anterior versus anteroposterior lumbar interbody single-level fusion after a mean follow-up of 41 months. J Spinal Disord Tech. 2012;25(7):362–9.
18. Allain J, Delecrin J, Beaurain J, Poignard A, Vila T, Flouzat-Lachaniette C-H. Stand-alone ALIF with integrated intracorporeal anchoring plates in the treatment of degenerative lumbar disc disease: a prospective study on 65 cases. Eur Spine J Off Publ Eur Spine Soc Eur Spinal Deform Soc Eur Sect Cerv Spine Res Soc. 2014;23(10):2136–43.
19. Rao PJ, Ghent F, Phan K, Lee K, Reddy R, Mobbs RJ. Stand-alone anterior lumbar interbody fusion for treatment of degenerative spondylolisthesis. J Clin Neurosci Off J Neurosurg Soc Australas. 2015;22(10):1619-24.
20. Phan K, Thayaparan GK, Mobbs RJ. Anterior lumbar interbody fusion versus transforaminal lumbar interbody fusion - systematic review and meta-analysis. Br J Neurosurg. 2015;29(5);705-11.
21. McCarthy MJH, Ng L, Vermeersch G, Chan D. A radiological comparison of anterior fusion rates in anterior lumbar interbody fusion. Glob Spine J. 2012;2(4):195–206.

POSTEROLATERAL, POSTERIOR AND MI-TRANSFORAMINAL LUMBAR INTERBODY FUSION: A STUDY OF 212 CASES

FUSÃO PÓSTERO-LATERAL, POSTERIOR E MI-TRANSFORAMINAL: ESTUDO COMPARATIVO 212 CASOS

FUSIÓN POSTEROLATERAL, POSTERIOR Y MI-TRANSFORAMINAL: ESTUDIO DE 212 CASOS

Bruno Miguel Brígido Maia[1], Luís Pedro Duarte Silva[1], Isabel Cristina Gomes Costa Simões[1], Pedro Carvalhais Simões[1], Luís Pedro Sousa Ferreira Teixeira[1]

1. Spine Center, Cirurgia da Coluna, Coimbra, Portugal.

ABSTRACT

Objective: Degenerative disc disease is a common problem that could require surgical treatment. The aim of this study was to compare clinical outcomes, complications and benefits associated with intersomatic fusions by the MI-TLIF, PLIF and PLF techniques. Methods: A total of 212 patients were retrospectively reviewed. All patients underwent the same pre- and postoperative clinical evaluations using the Oswestry Disability Index (ODI), Visual Analog Scale (VAS), and SF-36. Follow-ups were performed for at least one year. Inpatient days, complications, blood loss and operative times were equally quantified. Results: Estimated blood loss for MI-TLIF was statistically lower compared to the amount of blood recovered by Cell Saver device on PLIF and PLF groups. Mean surgical time for MI-TLIF were not significantly different compared to PLIF and PLF groups. Inpatient days were significantly lower in the MI-TLIF group, with an average decrease of one day. Four complications were recorded in the PLIF group, 2 in the PLF group, and one in the MI-TLIF group. Analysis of the clinical parameters revealed post-operative improvements at all time points, with the most statistically significant differences occurring at the first six months. Better results were achieved with the MI-TLIF technique. Conclusions: Compared to more invasive techniques, MI-TLIF showed fewer complications, less blood loss and shorter hospitalization times. Longer operative times in this group can be explained by the greater technical complexity and incipient learning curves. Interbody fusion by PLIF, PLF and MI-TLIF provided good clinical outcomes, but faster recovery was obtained with less invasive techniques. **Level of evidence: III. Type of study: Retrospective comparative case study.**

Keywords: Chronic disease; Spine; Surgery; Complications.

RESUMO

*Objetivo: O objetivo deste estudo foi comparar resultados clínicos, complicações e benefícios associados às fusões intersomáticas pelas técnicas MI-TLIF, PLIF e PLF. Métodos: 212 doentes foram revistos retrospectivamente. Todos os doentes foram submetidos ao mesmo método de avaliação clínica pré e pós-operatória usando o índice de incapacidade Oswestry (ODI), o Score visual analógico para a dor (VAS) e a escala SF-36. Os follow-ups foram realizados durante o período de um ano. O tempo de internamento, complicações, perdas sanguíneas e tempos operatórios também foram contabilizados. Resultados: As perdas sanguíneas estimadas para o grupo MI-TLIF foram estatisticamente inferiores comparativamente com a quantidade de sangue recuperada pelo sistema "Cell Saver" nos grupos PLIF e PLF. O tempo médio de cirurgia para o MI-TLIF não apresentou diferenças estatísticas comparativamente aos grupos PLIF e PLF. O tempo de internamento foi significativamente inferior no grupo MI-TLIF, apresentando uma diminuição média de um dia. Quatro complicações foram registradas no grupo PLIF, duas no grupo PLF e uma no grupo MI-TLIF. A análise dos parâmetros clínicos revelou melhorias pós-operatórias em todos os grupos, com diferenças mais acentuadas nos primeiros seis meses. Conclusão: comparativamente com as técnicas mais invasivas, o MI-TLIF demonstrou uma menor taxa de complicações, menos perdas sanguíneas e menor tempo de internamento. Os tempos operatórios superiores neste grupo, podem ser explicados pela maior complexidade técnica e curvas de aprendizagem incipientes. Os doentes operados pelas técnicas PLIF, PLF e MI-TLIF apresentaram excelentes resultados clínicos, porém as técnicas menos invasivas, associam-se a uma recuperação mais rápida. **Nível de evidencia: III. Tipo de estudo: Estudo comparativo retrospetivo.***

Descritores: Doença crônica; Coluna vertebral; Cirurgia; Complicações.

RESUMEN

*Objetivo: La enfermedad degenerativa del disco es un problema común que puede requerir tratamiento quirúrgico. El objetivo de este estudio fue comparar resultados clínicos, complicaciones y beneficios asociados a las fusiones intersomáticas mediante las técnicas MI-TLIF, PLIF y PLF. Métodos: Un total de 212 pacientes fue evaluado retrospectivamente. Todos los pacientes fueron sometidos a las mismas evaluaciones clínicas pre y postoperatorias utilizando el Índice de Discapacidad de Oswestry (ODI), Escala visual analógica (EVA) y SF-36. Los seguimientos se realizaron durante al menos uno año. Los días de hospitalización, las complicaciones, la pérdida de sangre y los tiempos operatorios también se cuantificaron. Resultados: La pérdida de sangre estimada para MI-TLIF fue estadísticamente inferior en comparación con la cantidad de sangre recuperada por el dispositivo Cell Saver en los grupos PLIF y PLF. El tiempo quirúrgico promedio para MI-TLIF no fue significativamente diferente en comparación con los grupos PLIF y PLF. Los días de internación fueron significativamente inferiores en el grupo MI-TLIF, con una disminución promedio de uno día. Se registraron cuatro complicaciones en el grupo PLIF, dos en el grupo PLF y una en el grupo MI-TLIF. El análisis de los parámetros clínicos reveló mejorías postoperatorias en todos los puntos del tiempo, con las diferencias estadísticamente más significativas ocurriendo en los primeros seis meses. Se obtuvieron mejores resultados con la técnica MI-TLIF. Conclusiones: En comparación con las técnicas más invasivas, MI-TLIF mostró menos complicaciones, menos pérdida de sangre y tiempos de internación más cortos. Los tiempos operativos superiores en este grupo se pueden explicar por la mayor complejidad técnica y las curvas de aprendizaje incipientes. La fusión intersomática por PLIF, PLF y MI-TLIF proporcionó buenos resultados clínicos, pero se obtuvo una recuperación más rápida con técnicas menos invasivas. **Nivel de evidencia: III. Tipo de Estudo: Estudio comparativo retrospectivo.***

Descriptores: Enfermedad crónica; Columna vertebral; Cirugía; Complicaciones.

Study conducted at the Spine Center, Cirurgia da Coluna, Coimbra, Portugal.
Correspondence: Av. Emídio Navarro 17, 3000-150 Coimbra, Portugal. bruno_miguel_maia@hotmail.com

http://dx.doi.org/10.1590/S1808-185120181701175723

Received on 12/02/2017, accepted on 08/09/2017

INTRODUCTION

Lumbar interbody fusion is used to treat various symptomatic spinal deformities and instabilities.[1] The main goal is achieve a stable fusion with improved disc height and vertebral alignment, relieving pressure on the neural structures.[2] There are different techniques available, and each one has its benefits and disadvantages.[3] Posterior Lumbar Interbody Fusion (PLIF) continues to be widely used, allowing access to the majority of intervertebral disc spaces and nerve roots bilaterally.[4] However, the disruption of soft tissues and neural retraction required may contribute to post-operative discomfort and long-term disability.[5]

Minimally invasive transforaminal lumbar interbody fusion (MI-TLIF) has been shown to be a valuable alternative to traditional PLIF and posterolateral fusion (PLF).[6] With a transforaminal approach, an appropriate disc space exposure can be achieved, reducing epidural scarring.[7] Due to its unilateral approach, better preservation of lumbar spine musculoligamentous complex can be obtained. Additional benefits are less pain, early ambulation, and shorter hospitalization times.[8]

The aim of this retrospective study is to report our experience in the treatment of lumbar instabilities, comparing the clinical outcomes, drawbacks and benefits associated with these techniques.

METHODS

Patient selection:

We performed a retrospective analysis of 212 patients with degenerative disc disease treated in our hospital between February 2013 and December 2014. The patients were divided into three groups: PLIF with two cages (n=77), TLIF with one banana-shaped cage (n=70) and PLF (n=65).

Patients in this series had low back pain as their predominant symptom, with varying degrees of radicular pain and neurological symptoms. All of them were treated conservatively with physiotherapy and nonsteroidal anti-inflammatory drugs for at least three months, without success, before being considered for surgery.

Preoperative evaluation was conducted with a detailed neurological examination and radiological imaging, involving static (anterior-posterior and lateral) and dynamic plain radiographs, magnetic resonance imaging (MRI), and/or computed tomography (CT). Informed consent was delivered and signed by every patient, and the study was approved by our institution's ethics committee (process number 27/2016).

Clinical assessment:

Clinical charts were reviewed for: analytic studies, age, sex, operated levels, operative times, intraoperative blood loss, clinical results, and complications.

Clinical outcomes were evaluated using the Oswestry Disability Index (ODI) for lumbar disability, the Visual Analogue Scale (VAS) for back and leg pain, and SF-36 for quality of life. Patients were evaluated pre-operatively and then at one, three, and six months and one-year post-surgery.

Surgical technique:

A detailed description of MI-TLIF, PLIF and PLF is available in the literature.[9-11] The intraoperative three-dimensional (3D) O-arm system was used to acquire images to guide screw placement. All procedures were performed by senior orthopedic spine surgeons, using a strictly standardized technique.

Radiologic assessment:

The accuracy of pedicle screw placement was verified by intra-operative images using the O-arm navigation system.

Statistical analysis

Statistical analyses were performed using the Statistical Package for the Social Sciences (SPSS, Chicago, IL, USA). Data are shown as mean ± standard error. Student's t-test was used to compare continuous variables, and the Mann-Whitney U test was applied when ordinal and quantitative variables had no standard normal distribution. P values below 0.05 were accepted as significant.

RESULTS

The mean follow-up period was 15 months, ranging from 12 to 18 months. For the purposes of this study, we only included the results of the first 12 months. Preoperative demographics showed similar distribution between groups (Table 1). None of the MI-TLIF patients needed to be converted to open surgery. In terms of intraoperative parameters, the following differences were recorded:

EBL (Estimated blood loss):

EBL for MI-TLIF was statistically lower compared to the amount of blood recovered by the Cell Saver device in the PLIF (143.57±6.74 vs 345.85±40.03 mL, p=0.02) and PLF (143.57±6.74 vs 284.19±42.59 mL, p=0.03) groups. There were no significant differences between the PLF and PLIF groups (Table 2).

Operative Times:

The mean surgical time for MI-TLIF was not significantly different compared to the PLIF and PLF groups. No statistical differences were recorded between open surgery groups.

Inpatient days:

Differences were found with regard to length of hospital stay. Inpatient days were significantly lower in the MI-TLIF group compared to the PLIF group (3.05±1.32 vs 4.08±0.99 days, p=0.04) and PLF (3.05±1.32 vs 4.42±1.23 days, p=0.04) groups.

Complications:

Two durotomies were recorded in PLIF group. Similarly, two durotomies were recorded in the PLF group. In the MI-TLIF group, a superficial wound infection was recorded.

There were no screw misplacements in this study. All screws were positioned using the O-arm navigation system.

Table 1. Demographic characteristics of MI-TLIF, PLIF and PLF groups.

Parameters	MI-TLIF (n = 70)	PLIF (n = 77)	PLF (n = 65)
Sex			
Male	31	35	34
Female	39	42	31
Mean age (years)	57.32±12.86	58.77±9.23	59.69±8.34
Operated levels			
1	46	42	37
2	24	35	28
Follow-up (months)	16.31±7.2	16.63±6.1	15.54±6.8

Table 2. Intraoperative parameters and clinical outcomes comparing the PLIF and PLF groups.

Parameters	PLIF (n = 77)	PLF (n = 65)	p value
Operative time (min)	224.02±56.9	216.52±45.8	0.54
Blood loss (mL)	345.85±40.03	284.19±42.59	0.22
Inpatient days	4.08±0.99	4.42±1.23	0.82
VAS score			
Pre-operative	5.32	5.27	
six months	1.9	2.05	
one year	2.36	2.44	
one year variation	2.96	2.83	0.615
ODI score			
Pre-operative	39.99	42.65	
six months	22.23	23.61	
one year	19.6	20.64	
one year variation	20.39	22.01	0.564

Clinical outcomes:

In this Study, the pain index improved from 6.37 to 1.93 in the MI-TLIF group ($p < 0.05$), from 5.32 to 2.36 in the PLIF group ($p < 0.05$), and from 5.27 to 2.44 in the PLF group ($p < 0.05$). The disability index score also had good outcomes, improving from 42.29 to 17.3 in the MI-TLIF group ($p < 0.05$), from 39.99 to 19.16 in the PLIF group ($p < 0.05$), and from 42.65 to 20.64 in the PLF group ($p < 0.05$). Similar results were obtained for the SF-36 quality of life score in terms of physical (Figure 1) and mental health status (Figure 2).

Although we did not obtain statistically significant differences between groups for disability scores (ODI), the MI-TLIF group was statistically more effective in terms of pain improvement compared with the PLIF (Table 3) and PLF groups (Table 4).

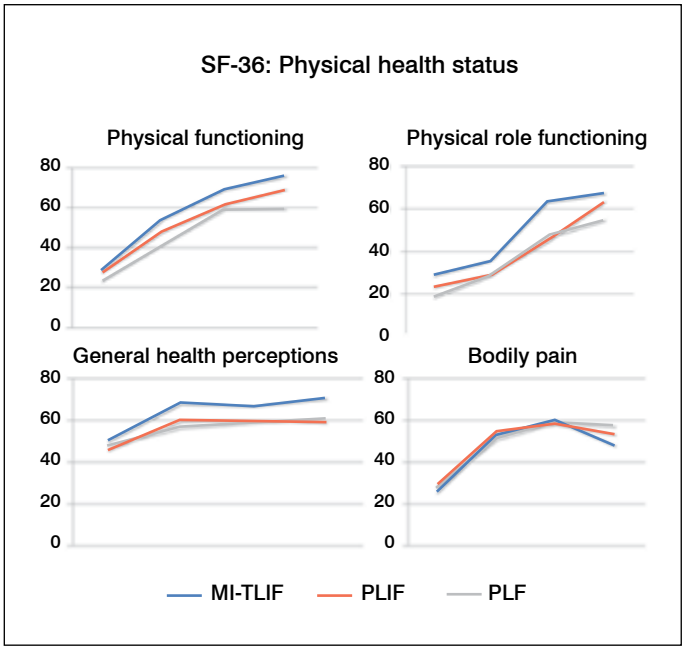

Figure 1. SF-36 – Physical health status comparing the MI-TLIF vs PLIF vs PLF groups.

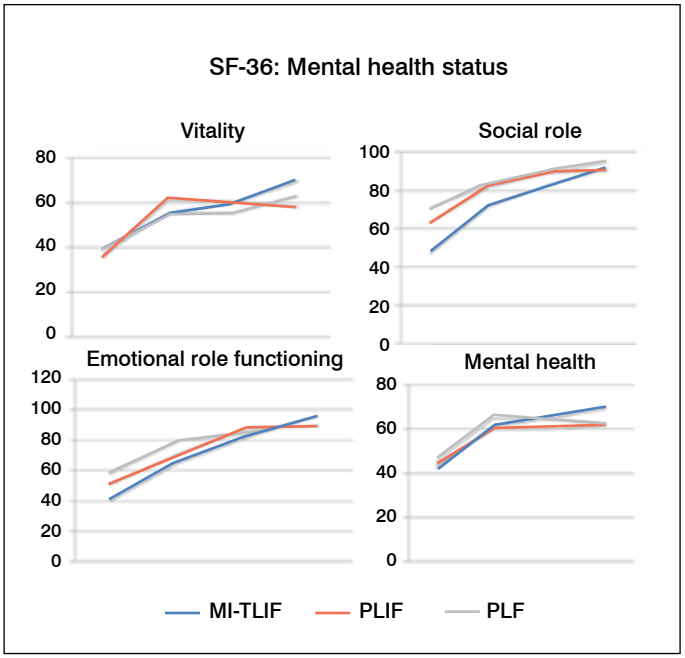

Figure 2. SF-36 – Mental health status comparing the MI-TLIF vs PLIF vs PLF groups.

Table 3. Intraoperative parameters and clinical outcomes comparing the MI-TLIF and PLIF groups.

Parameters	MI-TLIF (n = 70)	PLIF (n = 77)	P value
Operative time (min)	227.44±42.45	224.02±56.9	0.23
Blood loss (mL)	143.57±6.74	345.85±40.03	0.02
Inpatient days	3.05±1.32	4.08±0.99	0.04
VAS score			
Pre-operative	6.37	5.32	
six months	2.26	1.9	
one year	1.93	2.36	
one year variation	4.44	2.96	0.03
ODI score			
Pre-operative	42.29	39.99	
six months	19.75	22.23	
one year	17.3	19.6	
one year variation	24.99	20.39	0.452

Table 4. Intraoperative parameters and clinical outcomes comparing the MI-TLIF and PLF groups.

Parameters	MI-TLIF (n = 70)	PLF (n = 65)	P value
Operative time (min)	227.44±42.45	216.52±45.8	0.15
Blood loss (mL)	143.57±6.74	284.19±42.59	0.03
Inpatient days	3.05±1.32	4.42±1.23	0.04
VAS score			
Pre-operative	6.37	5.27	
six months	2.26	2.05	
one year	1.93	2.44	
one year variation	4.44	2.83	0.03
ODI score			
Pre-operative	42.29	42.65	
six months	19.75	23.61	
one year	17.3	20.64	
one year variation	24.99	22.01	0.68

DISCUSSION

Interbody fusion techniques were developed to preserve load-bearing capacity and restore the sagittal alignment of the Spine.[11] PLIF has been widely used to treat degenerative spine diseases. Although they allow for a stable three-column fixation, it is difficult to obtain unobstructed access to the disc space. Dural retraction potentially leads to nerve damage and postoperative residual pain.[12] In the conventional midline approach, extensive soft tissue dissection and retraction lead to denervation and back muscle atrophy, due to impaired blood flow and injury to dorsal superficial nerves.[13]

Minimally invasive surgery has been reported to be as successful as open techniques with a less traumatic approach, without compromising efficacy or increasing complication rates.[14]

With a unilateral facetectomy, TLIF allows bilateral decompression and better cage positioning.[15]

The advent of percutaneous screw placement systems allowed the development of less invasive fusion techniques such as MI-TLIF.[16] Numerous advantages, such as decreased intraoperative blood loss and lower complication rates, have been described, despite similar clinical outcomes after the first year.[17]

Several studies have recently been published comparing the TLIF and PLIF techniques. Deng-lu Yan et al.[12] reported similar complications and clinical results, with pain index scores improving from 7.08±1.13 to 2.84±0.89 in the PLIF group and from 7.18±1.09 to 2.84±0.91 in TLIF patients.

A recent metanalysis comparing MI-TLIF with traditional open TLIF and PLIF techniques showed that although minimally invasive surgery had better perioperative results (shorter hospitalization times, with reduced blood loss and postoperative pain), it is also associated with

increased readmission and complication rates. In order to achieve the best possible results with MI-TLIF, a high level of surgical skills is required, which is only possible after years of experience and training. Otherwise, MI-TLIF can yield unsatisfactory results.[18] Other studies comparing minimally invasive spine techniques, have also demonstrated potential complications, with higher rates of nerve root injuries and radiculitis, raising the question as to why some minimally invasive procedures are still being offered to patients.[19]

A two-year prospective clinical study comparing the PLF and TLIF techniques was not able to demonstrate any superiority in terms of function and improvement in leg pain. On the other hand, there was a tendency towards more leg pain at two-year follow-up in the TLIF group, bringing into question the concept of indirect transforaminal decompression.[20]

Our study comparing MI-TLIF with PLIF and PLIF showed excellent results for minimally invasive surgery. Intraoperative complications were higher in the PLIF (2.6%) and PLF (3.1%) groups, mostly due to incidental durotomies. One patient was identified with superficial surgical site infection in the MI-TLIF group being treated with antibiotics and wound care. During the first year, we did not observe any neurological injury or interbody implant migration.

The main advantages related to lesser invasive procedures were proven. In the MI-TLIF group, statistically significant differences were obtained in terms of intra-operative blood loss and shorter inpatient days. Our study revealed a medium one-day decrease in hospital stay and a 42% to 51% decrease in median operative blood loss.

Longer operative times with the MI-TLIF technique can be explained by their greater technical complexity, although there was no statistical difference compared with other groups. Shorter intervention times in the PLF group can be explained by the cage preparation procedures.

Analysis of VAS scores revealed post-operative improvements at all time points, with the most statistically significant differences occurring during the first six months. Better results were achieved with the MI-TLIF technique, as shown by the worse pain and disability scores pre-operatively and superior results in the last follow-up. For the ODI and SF-36 scores, all groups showed similar improvements, compared to preoperative status. Although there was no significant difference between groups, better results were achieved with the MI-TLIF technique.

Screw placement under navigation-guidance with O-arm system allows higher precision and safety rates compared to traditional fluoroscopy.[21-22] Previous studies performed in our Hospital comparing neuronavigation with traditional fluoroscopy showed that despite similar operative times, spinal instrumentation with intra-operative 3D imaging had significant impact in reducing complications and optimizing surgical outcomes, avoiding revision surgeries.

CONCLUSIONS

The MI-TLIF technique showed fewer complications, less blood loss, and shorter inpatient days compared to more invasive procedures.

Interbody fusion with PLIF and PLF provided good clinical outcomes, however faster recoveries were obtained with minimally invasive techniques.

All authors declare no potential conflict of interest related to this article.

CONTRIBUTION OF THE AUTHORS: Each author made significant individual contributions to this manuscript. A minimum of two criteria were applied for authorship. BMBM (0000-0001-9793-1781)*, LPDS (0000-0002-2635-3758)*, and LPSFT (0000-0002-6068-0541)*: substantial contribution concept or design of the work, or acquisition, analysis or interpretation of the data for the work; BMBM, LPDS, and LPSFT: writing the work or critically reviewing its intellectual content; BMBM, ICGCS (0000-0002-8209-3866)*, PCS (0000-0003-0051-7854)*, and LPSFT: final approval of the version of the manuscript to be published; BMBM, ICGCS, PCS, and LPSFT: agree to be held accountable for all aspects of the work to ensure that any matter relating to the integrity or accuracy of any of its parts is properly investigated and resolved. *ORCID (Open Researcher and Contributor ID).

REFERENCES

1. Yao Y, Zhang H, Wu J, Liu H, Zhang Z, Tang Y et al. Comparison of three minimally invasive spine surgery methods for revision surgery for recurrent herniation after percutaneous endoscopic lumbar discectomy. World Neurosurg. 2017;100:641-47.
2. Lee KH, Yue WM, Yeo W, Soeharno H, Tan SB . Clinical and radiological outcomes of open versus minimally invasive transforaminal lumbar interbody fusion. Eur Spine J. 2012; 21(11):2265-70.
3. Mura PP, Costaglioli M, Piredda M, Cboni S, Casula S. TLIF for symptomatic disc degeneration: a retrospective study of 100 patients. Eur Spine J. 2011;20(Suppl 1):57-60.
4. Tsahtsarlis A, Wood M. Minimally invasive transforaminal lumber interbody fusion and degenerative lumbar spine disease. Eur Spine J. 2012; 21(11):2300-5.
5. Logroscino CA, Proietti L, Pola E, Scaramuzzo L, Tamburelli FC. A minimally invasive posterior lumbar interbody fusion for degenerative lumbar spine instabilities. Eur Spine J. 2011;20(Suppl 1):41-5.
6. Ozgur BM, Yoo K, Rodriguez G, Taylor WR. Minimally-invasive technique for transforaminal lumbar interbody fusion (TLIF). Eur Spine J. 2005;14(9):887-94.
7. Tian NF, Wu YS, Zhang XL, Xu HZ, Chi YL, Mao FM. Minimally invasive versus open transforaminal lumbar interbody fusion: a meta-analysis based on the current evidence. Eur Spine J. 2013;22(8):1741-9.
8. Fan S, Hu Z, Zhao F, Zhao X, Huang Y, Fang X. Multifidus muscle changes and clinical effects of one-level posterior lumbar interbody fusion: minimally invasive procedure versus conventional open approach. Eur Spine J. 2010;19(2):316-24.
9. Moobs R J, Phan K, Malham G, Seex K, Rao PJ. Lumbar interbody fusion: techniques, indications and comparison of interbody fusion options including PLIF, TLIF, MI-TLIF, OLIF/ATP, LLIF and ALIF. J Spine Surg.2015;1(1):2-18.
10. Cole CD, McCall TD, Schmidt MH, Dailey AT. Comparison of low back fusion techniques: transforaminal lumbar interbody fusion (TLIF) or posterior lumbar interbody fusion (PLIF) approaches. Curr Rev Musculoskelet Med. 2009;2(2):118-26.
11. Habib A, Smith ZA, Lawton CD, Fessler RG. Minimally invasive transforaminal lumbar interbody fusion: a perspective on current evidence and clinical knowledge. Minim Invasive Surg. 2012;2012:657342.
12. Yan DL, Pei F, Li J, Soo C. Comparative study of PILF and TLIF treatment in adult degenerative spondylolisthesis. Eur Spine J. 2008;17(10):1311-6.
13. Wong AP, Smith ZA, Lall BR, Bresnahan LE, Fessler RG. The microendoscopic decompression of lumbar stenosis: a review of the current literature and clinical results. Minim Invasive Surg. 2012;2012:325095.
14. Wang J, Zhou Y, Zhang ZF, Li CQ, Zheng WJ, Huang B. Disc herniation in the thoracolumbar junction treated by minimally invasive transforaminal interbody fusion surgery. J Clin Neurosci. 2014;21(3):431-5.
15. Faundez AA, Schwender JD, Gilbert TJ, Mehbod AA, Denis F. Clinical and radiological outcome of anterior-posterior fusion versus transforaminal lumbar interbody fusion for symptomatic disc degeneration: a retrospective comparative study of 133 patients. Eur Spine J. 2009;18(2):203-11.
16. Wang J, Zhou Y. Perioperative complications related to minimally invasive transforaminal lumbar fusion: evaluation of 204 operations on lumbar instability at single center. Spine J. 2014;14(9):2078-84.
17. Tsahtsarlis A, Wood M. Minimally invasive transforaminal lumbar interbody fusion and spondylolisthesis. J Clin Neurosci. 2012;19(6):858-61.
18. Jin-Tao Q, Yu T, Mei W, Xu-Dong T, Tian-Jian Z, Guo-Hua S et al. Comparison of MIS vs. open PLIF/TLIF with regard to clinical improvement, fusion rate, and incidence of major complication: a meta-analysis. Eur Spine J. 2015;24(5):1058-65.
19. Epstein N E. More nerve root injuries occur with minimally invasive lumbar surgery, especially extreme lateral interbody fusion: A review. Surg Neurol Int. 2016; 7(Suppl 3):S83–95.
20. Hoy K, Burger C, Niederman B, Helmig P, Hansen ES, Li H, et al. Transforaminal lumbar interbody fusion (TLIF) versus posterolateral instrumented fusion (PLF) in degenerative lumbar disorders: a randomized clinical trial with 2-year follow-up. Eur Spine J. 2013;22(9):2022-9.
21. Shin MH, Ryu KS, Park CK. Accuracy and Safety in Pedicle Screw Placement in the Thoracic and Lumbar Spines : Comparison Study between Conventional C-Arm Fluoroscopy and Navigation Coupled with O-Arm(R) Guided Methods. J Korean Neurosurg Soc. 2012;52(3):204-9.
22. Silbermann J, Riese F, Allam Y, Reichert T, Koeppert H, Gutbelet M. Computer tomography assessment of pedicle screw placement in lumbar and sacral spine: comparison between free-hand and O-arm based navigation techniques. Eur Spine J. 2011;20(6):875-81.

ANÁLISE COMPARATIVA DE DOIS SISTEMAS DE CLASSIFICAÇÃO DE FRATURAS DA COLUNA TORACOLOMBAR

COMPARATIVE ANALYSIS OF TWO CLASSIFICATION SYSTEMS OF THORACOLUMBAR SPINE FRACTURES

ANÁLISIS COMPARATIVO DE DOS SISTEMAS DE CLASIFICACIÓN DE FRACTURAS DE LA COLUMNA TORACOLUMBAR

André Luiz Pagotto Vieira,[1] Juliano Rodrigues dos Santos,[1] Guilherme Galito Henriques[1]

1. Instituto de Ortopedia eTraumatologia/ Vitoria Apart Hospital, Carapina, ES, Brasil.

RESUMO

Objetivo: Avaliar a reprodutibilidade e a força de concordância interobservador entre as classificações AO/Magerl AOSpine para fraturas da coluna toracolombar. Materiais e Métodos: Estudo retrospectivo de análise de dados radiográficos. Foram levantados dados de 31 estudos radiográficos de pacientes com fratura da coluna toracolombar e distribuídos para uma equipe envolvendo cirurgiões de coluna vertebral e residentes. As fraturas foram classificadas segundo as classificações AO/Magerl AOSpine. A análise estatística foi realizada utilizando o teste de Cohen Kappa para a avaliação da força de concordância. Resultados: O valor de Kappa para concordância interobservador da classificação AO/Magerl foi de κ=0,70 e desvio padrão 0,16. Para a classificação AOSpine se observou κ=0,76, ambos com nível de significância α=0,05 e P<0,001. Conclusão: Concluímos que a concordância interobservador da nova classificação AOSpine é semelhante à classificação AO/Magerl. Tal conclusão reforça a reprodutibilidade da nova classificação AOSpine. ***Nível de evidência: IV. Tipo de Estudo: Série de casos.***

Descritores: Coluna vertebral; Fraturas da coluna vertebral; Traumatismos da coluna vertebral.

ABSTRACT

Objective: To evaluate the reproducibility and the interobserver coefficient of concordance between the AO/Magerl and AOSpine classifications for thoracolumbar spine fractures. Methods: Retrospective study of radiographic data analysis. Data were collected from 31 radiographic studies of patients with thoracolumbar spine fracture and distributed to a team involving spinal surgeons and residents. The fractures were classified according to the AO/Magerl and AOSpine classifications. Statistical analysis was performed using the Cohen Kappa test to assess the coefficient of concordance. Results: The Kappa value for interobserver concordance of AO/Magerl classification was $\kappa = 0.70$ and standard deviation was 0.16. For the AOSpine classification, we observed $\kappa = 0.76$, both with significance level $\alpha = 0.05$ and P<0.001. Conclusions: We conclude that the interobserver concordance of the new AOSpine classification is similar to the AO/Magerl classification. This conclusion reinforces the reproducibility of the new AOSpine classification. ***Level of evidence: IV. Type of Study: Case series.***

Keywords: Spine; Spinal fractures; Spinal injuries.

RESUMEN

Objetivo: Evaluar la reproducibilidad y el coeficiente de concordancia interobservador entre las clasificaciones AO/Magerl y AOSpine para fracturas de la columna toracolumbar. Métodos: Estudio retrospectivo de análisis de datos radiográficos. Se colectaron datos de 31 estudios radiográficos de pacientes con fractura de la columna toracolumbar que fueron distribuidos a un equipo que involucró a cirujanos de columna vertebral y residentes. Las fracturas se clasificaron de acuerdo a las clasificaciones AO/Magerl y AOSpine. El análisis estadístico se realizó mediante la prueba Kappa de Cohen para evaluar el coeficiente de concordancia. Resultados: El valor de Kappa para concordancia interobservador de la clasificación AO/Magerl fue $\kappa = 0,70$ y desviación estándar de 0,16. Para la clasificación AOSpine se observó $\kappa = 0,76$, ambos con nivel de significación $\alpha = 0,05$ y $P < 0,001$. Conclusiones: Concluimos que la concordancia interobservador de la nueva clasificación AOSpine es similar a la clasificación AO/Magerl. Esta conclusión refuerza la reproducibilidad de la nueva clasificación AOSpine. ***Nivel de evidencia: IV. Tipo de estudo: Serie de casos.***

Descriptores: Columna vertebral; Fracturas de la columna vertebral; Traumatismos vertebrales.

INTRODUÇÃO

Um sistema de classificação ideal para fraturas da coluna toracolombar deve orientar o tratamento por meio da história natural das lesões, além de facilitar a comunicação acadêmico científica. A classificação também deve ser abrangente, intuitiva e de simples reprodutibilidade. No presente momento, nenhum sistema de classificação atende plenamente estes critérios.[1]

Os sistemas de classificação de fraturas da coluna toracolombar são considerados ferramentas necessárias para o diagnóstico, estadiamento, conduta e resultado das diferentes opções de tratamento.

Lesões da coluna vertebral toracolombar representam um desafio ainda maior para o desenvolvimento de um sistema de classificação abrangente, devido ao envolvimento de estruturas de tecidos moles, além de diferentes padrões de fratura de ossos envolvidos.Fraturas de coluna toracolombar, portanto, representam lesões diversas de uma estrutura complexa com diferente susceptibilidade a lesões e diferentes potenciais de cura.[1-5]

Trabalho realizado no Instituto de Ortopedia eTraumatologia/ Vitoria Apart Hospital, Carapina, ES, Brasil.
Correspondência: Juliano Rodrigues dos Santos. Instituto de Ortopedia eTraumatologia/Vitoria Apart Hospital. Rodovia BR 101 Norte, Km 02.Carapina, Serra, ES, Brasil.29161-900. julianocoluna@gmail.com

http://dx.doi.org/10.1590/S1808-185120181701179188

Recebido em 28/04/2017, aceito em 14/06/2017

Muitas classificações de fraturas da coluna têm sido desenvolvidas desde 1949, cada uma com características próprias que consideram a estabilidade, o mecanismo de trauma, as lesões neurológicas e ligamentares, o conceito de colunas e a morfologia das lesões ósseas, com o objetivo de compreender melhor a complexa apresentação de cada fratura e homogeneizar as condutas dos profissionais.[3] Apesar de tantas classificações desenvolvidas, poucas são validadas antes de serem promovidas e aceitas pela sociedade médica.[4]

Várias classificações de fraturas da coluna toracolombar foram desenvolvidas com base em diferentes critérios, sendo muito evidente a influência do progresso propedêutico e desenvolvimento das técnicas de tratamento dessas lesões.

Böhler e cols. apresentaram uma classificação que diferenciava as fraturas da coluna toracolombar sob o ponto de vista de sua morfológico e patogênico.[6] Com base nas informações radiográficas, as fraturas eram divididas em cinco diferentes tipos, que por sua vez apresentavam subdivisões. As descrições das fraturas abrangem grande parte dos tipos de fratura que podem ocorrer, muitos dos quais foram reapresentados em classificações mais recentes.

Nicollutilizou critérios morfológicos e classificou as fraturas em quatro tipos: acunhamento ventral, acunhamento lateral, fratura-luxação e fratura isolada do arco.[7] A estabilidade da fratura estava relacionada com a integridade do ligamento interespinhoso e que a força de rotação, atuando sobre a coluna vertebral, produziria lesõesinstáveis.

Holdsworth descreveu o modelo de duas colunas: anterior (corpo vertebral, disco intervertebral, ligamento longitudinal anterior e posterior) e posterior (facetas articulares e cápsula articular, ligamento inter e supraespinhoso e ligamento amarelo), reconhecendo a importância do complexo ligamentar posterior (ligamento supraespinhoso e interespinhoso, ligamento amarelo, facetas articulares e cápsula articular) atuando como banda de tensão na estabilização do segmento vertebral.[8]

Louis introduziu um sistema utilizando três colunas (uma anterior e duas posteriores), fazendo analogia do segmento vertebral com uma cadeira com três apoios. A coluna anterior era constituída pelo corpo e disco intervertebral, e a coluna posterior pelas facetas e processos articulares. A lâmina e os pedículos proporcionariam estabilização adicional para as colunas desse modelo.[9]

Em 1994, um sistema de classificação foi proposto pelo grupo AO (ArbeitsgemeinschaftfürOsteosynthesefragen) resultante de uma revisão de 1.445 pacientes durante um período de 10 anos.[2] Este plano considerou o aspecto morfológico em radiografias (incluindo extensão do envolvimento de tecidos moles), os mecanismos de lesão e a progressiva gravidade da lesão. Três tipos principais de lesões são definidos por características morfológicas comuns e uma força comum. O tipo de classificação (A, B, C) depende principalmente da integridade mecânica da coluna posterior.

A coluna posterior intacta diferencia a lesão do tipo A dos tipos mais graves B ou C. Embora alguns estudos enfatizem que a comprovação do envolvimento de tecidos moles em plano transversal é o determinante no nível de tipo de classificação, a integridade da coluna posterior foi indiretamente deduzida a partir de radiografia e tomografia computadorizada na série original. A ressonância magnética mostrou ser capaz de detectar lesões ligamentares associada a fraturas da coluna torácica e lombar em estudos experimentais e estudos clínicos.[10-13] Tem sido sugerido que as classificações futuras deverão incluir ressonância magnética para avaliar melhor os achados de lesões de tecidos moles.[14-15]

Em 2005, um novo sistema de classificação conhecido como Thoracolumbar Injury Classificationand Severity Score (TLICS/TLISS),[6] foi introduzido por Vaccaro e colaboradores após uma revisão de 127 casos de fraturas da coluna toracolombar por 40 cirurgiões experientes de 15 instituições distintas. Este sistema é primariamente baseado em três variáveis (morfologia da fratura, integridade do complexo ligamentar posterior e quadro neurológico) divididas em subgrupos aos quais são atribuídos pontos de acordo com o comprometimento de cada uma dessas variáveis. A proposta de tratamento é influenciada e direcionada pela soma dos pontos.

Da mesma forma que na classificação do grupo AO, a análise morfológica da fratura é subclassificada em três diferentes tipos, de acordo com o mecanismo principal do trauma e o aspecto radiológico da lesão, sendo eles: as fraturas por compressão, por rotação-translação e distração.

Embora a classificação de AO/MagerI e a classificação de lesões toracolombares (TLICS) sejam conhecidos sistemas para descrever as fraturas toracolombares, nenhum deles atingiu a adoção universal. Essa falta de consenso limita a comunicação entre clínicos e pesquisadores, limitando o estudo dessas lesões e o desenvolvimento de algoritmos de tratamento.

O AOSpine Trauma KnowledgeForum, um grupo internacional de cirurgiões acadêmicos de coluna, foi encarregado de desenvolver e validar um sistema de classificação que incorporasse tanto a morfologia da fratura quanto os fatores clínicos relevantes para a tomada de decisão cirúrgica, como a presença de déficits neurológicos. O objetivo deste esforço foi desenvolver um sistema de classificação amplamente aceito, compreensivo e simples, com confiabilidade intra e interobservador aceitável para uso clínico e de pesquisa.[16]

Com este objetivo, Vaccaro e colaboradores elaboraram um sistema Semelhante ao sistema AO/MagerI, que apresenta três tipos morfológicos básicos de lesões que indicam a gravidade crescente da lesão, incorpora características dos dois últimos sistemas de classificação (AO/MagerI e TLICS), considera o status neurológico e apresenta modificadores específicos para contribuir para a tomada de decisão.

O objetivo deste presente estudo é avaliar a reprodutibilidade e a força de concordância interobservador entre as classificações ArbeitsgemeinschaftfürOsteosyntesefragen (AO/MagerI) e AOSpineThoracolumbar SpineI njury Classification System (AOSpine) para fraturas da coluna toracolombar.

MATERIAIS E MÉTODOS

Estudo retrospectivo, aprovado pelo Comitê de Ética e Pesquisa, protocolo 022704/2016 em que foram avaliados exames de imagem. Não foi necessario alta pois houve analise apenas de imagens arquivadas no nosso serviço.

Uma descrição dos tipos e subtipos morfológicos das classificações AO/MagerIe AOSpine foram apresentadas aos participantes deste estudo, incluindo as publicações originais, representações gráficas em desenhos, além de imagens radiográficas como exemplo.

Um total de 31 pacientes com diagnóstico de fratura da coluna toracolombar atendidos no Serviço de Coluna Vertebral do IOT/Vitória Apart Hospital tiveram suas radiografias digitais em alta qualidade da coluna toracolombar digitalmente arquivadas e distribuídas entre três especialistas em coluna vertebral e dois residentes em coluna vertebral. A seleção de imagens compreendeu todos os graus de lesões. Os critérios de foram 1) pacientes adultos com história de fratura da coluna toracolombar, 2) ausência de comorbidades sistêmicas, 3) ausência de fratura patológica, osteoporótica ou por projétil de arma de fogo. Os critérios de exclusão foram 1) más condições radiográficas para análise e correta medida dos parâmetros vertebrais, 2) fraturas isoladas dos processos transverso e espinhoso.

O material contendo as radiografias sem identificação dos pacientes em pastas aleatórias foi enviado aos avaliadores, sendo que cada caso clínico continha radiografias da coluna toracolombar nas incidências anteroposterior e perfil. O quadro neurológico da avaliação pré-operatória foi apresentado em cada caso clínico e foi o único dado fornecido. Enviado também um questionário simples para que os avaliadores pudessem classificar cada caso clínico utilizando os critérios AO/MagerI e AOSpine.

As respostas foram enviadas ao pesquisador, que avaliou a concordância interobservador dos sistemas AO/MagerI e AOSpine.

A concordância interobservador AO/MagerI foi realizada entre os três tipos (A, B e C), nove grupos (A1, A2, A3, B1, B2, B3, C1, C2, C3), assim como 25 subgrupos (A1.1, A1.2, A1.3, A2.1, etc.).

A concordância interobservador da classificação AOSpine foi realizada entre os três tipos (A, B e C) e entre os 8 grupos (A1, A2, A3, A4, B1, B2, B3, C).

A caraterização das classificações de fraturas da coluna toracolombar (AO/MagerI e AOSpine) dos observadores foi realizada através da frequência observada (Figuras 1 e 2). Para determinar a concordância interobservador, utilizou-se as medidas de Cohen Kappa (κ): valor mínimo, máximo, medidas de tendência central e de variabilidade (Figura 3). Os parâmetros de Landis e Kochforam os utilizados para avaliação do grau desta medida onde valores abaixo de 0.39 são considerados como ruim, 0.40 a 0.59 concordância moderada, 0.60 a 0.79 concordância substancial e acima de 0.80 quase perfeitamente concordantes.[17] A medida bruta de associação estimada foi realizada com intervalo de confiança (IC) de 95% e nível de significância de 0,05.

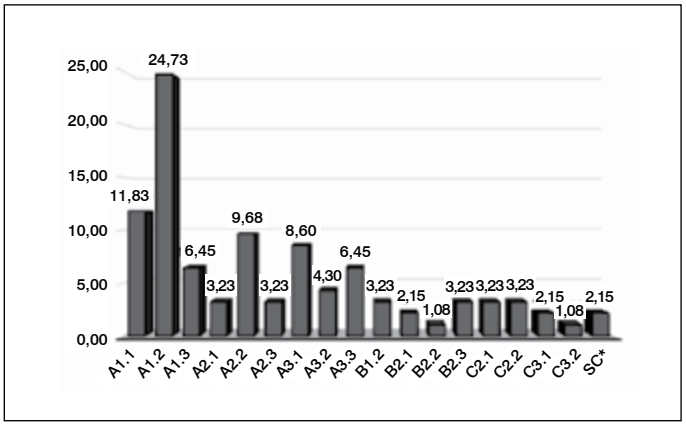

Figura 1. Caracterização de classificação AO Magerl.

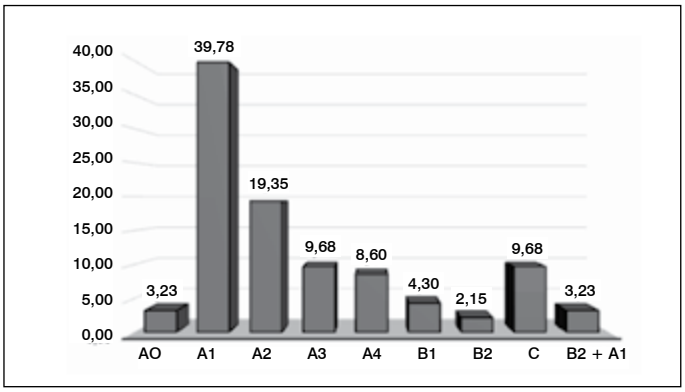

Figura 2. Caracterização da classificação AO Spine.

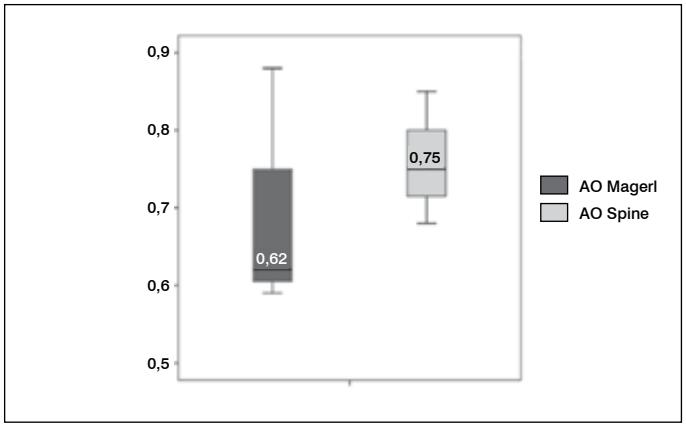

Figura 3. Caracterização dos valores da estatística Kappa na classificação de fraturas da coluna toracolombar de AO Magerl e AO Spine.

RESULTADOS

O grupo da classificação de fraturas da coluna toracolombar AO/Magerl mais observado foi A1.2 (24.73%) seguida da A1.1 (11.83%) e a A2.2 (9.62%). Para a classificação AOSpine se observou o grupo A1 (39.78%) como o mais recorrente seguido do A2 (19.35%), A3 e C (9.68%). (Tabela 1)

O valor de Kappa para concordância interobservador da classificação AO/Magerl mínimo foi de 0,59, máximo 0,88, mediano 0,62, médio 0,70 e desvio padrão 0,16. Para a classificação AOSpine se observou valor mínimo de 0,68, máximo 0,85, mediano 0,75, médio 0,76 e desvio padrão 0,09, com nível de significância $\alpha=0,05$ e $P<0,001$. (Tabela 2)

A concordância interobservador obtida para a classificação AO/Magerl e AOSpine estão descritas na Tabela 3 e Figura 4.

Tabela 1. Caracterização da classificação de fraturas da coluna toracolombar de AO Magerl e AO Spine.

	Subtipo	n	%
AO Magerl	A1.1	11	11,83
	A1.2	23	24,73
	A1.3	6	6,45
	A2.1	3	3,23
	A2.2	9	9,68
	A2.3	3	3,23
	A3.1	8	8,60
	A3.2	4	4,30
	A3.3	6	6,45
	B1.2	3	3,23
	B2.1	2	2,15
	B2.2	1	1,08
	B2.3	3	3,23
	C2.1	3	3,23
	C2.2	3	3,23
	C3.1	2	2,15
	C3.2	1	1,08
	SC*	2	2,15
AO Spine	A0	3	3,23
	A1	37	39,78
	A2	18	19,35
	A3	9	9,68
	A4	8	8,60
	B1	4	4,30
	B2	2	2,15
	C	9	9,68
	B2 + A1	3	3,23

*Unclassified. Source: Vitória Apart Hotel, Institute of Orthopedics and Traumatology, Spine Service.

Tabela 2. Caracterização dos valores da estatística kappa na classificação de fraturas da coluna toracolombar de AO Magerl e AO Spine.

	AO Magerl*	AO Spine*
Mínimo	0,59	0,68
Máximo	0,88	0,85
Mediana	0,62	0,75
Média	0,70	0,76
Desvio padrão	0,16	0,09

* Valores dos coeficientes Kappa..

Table 3. Concordância interobservador da classificação AO Magerl e AO Spine.

	Examinador	Kappa*	n (%)**
AO Magerl	A x B	0,59	21/31 (67,74)
	A x C	0,62	22/31 (70,97)
	B x C	0,88	28/31 (90,32)
	Média	0,70	23,7/31 (76,34)
AO Spine	A x B	0,68	22/31 (70,97)
	A x C	0,75	24/31 (77,42)
	B x C	0,85	27/31 (87,10)
	Média	0,76	24,3/31 (78,49)

*Nível de significância de 5% e valor $p < 0.001$ em todos os casos; ** Concordância interobservador. Fonte: Vitória Apart Hotel, Instituto de Ortopedia e Traumatologia; Serviço de Coluna Vertebral.

DISCUSSÃO

Um sistema ideal de classificação apresenta uma categorização objetiva e comunicável do objeto de estudo. Deve oferecer com um guia para o adequado manejo além de fatores prognósticos naqueles submetidos ao tratamento proposto. Até os dias de hoje, poucas classificações possuem tais características que ajudam o médico assistente a determinar a melhor opção de tratamento para a lesão.

Um estudo para avaliar a reprodutibilidade da classificação de Denis demonstrou uma concordância interobservador de $\kappa= 0,71$.[18]

A classificaçãomais utilizada é a AO/Magerl, introduzida em 1994, por ser mais inclusiva que os sistemas de classificação prévios e o maior grau correlaciona à maior risco de dano neurológico, assim como maior chance da falha do tratamento conservador. O mesmo estudo previamente mencionado demonstrou concordância interobservador de $\kappa=0,48$ [18]. Nosso estudo apresentou uma concordância interobservador $\kappa=0,70$.

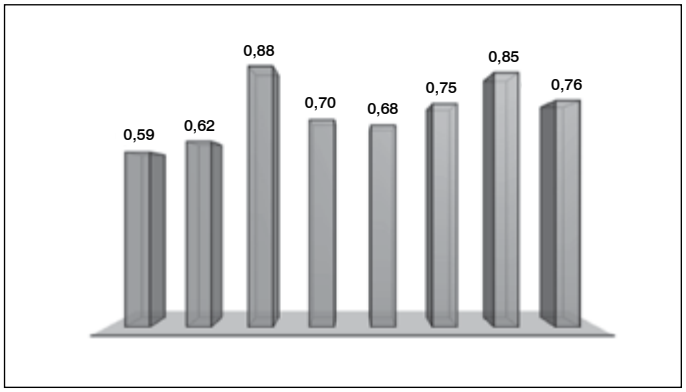

Figura 4. Concordância interobservador da classificação AO Magerl e AO Spine.

Vaccaroe colaboradoresencontraram força leve para concordância interobservadores em um estudo de setenta e um casos e cinco avaliadores sobre o sistema TLISS (ThoracolumbarInjurySeverity Score).[19] A concordância interobservadores da classificação TLICS/TLISS varia na maioria dos estudos de leve a moderada.[20-21]

Em relação às fraturas toracolombares, diversas publicações demonstram o progresso evolutivo das classificações. Por outro lado, confrontam a aplicação do novo método na comunidade científica ao desinteresse dos cirurgiões mais experientes, habituados e com longa experiência em sistemas de classificação mais antigos. Um estudo publicado por Sadiqi e colaboradores demonstrou menor reprodutividade do sistema de classificação AOSpine entre os cirurgiões mais experientes.[22] Outros estudos demonstram uma concordância interobservador moderada, com grande dificuldade de concordância especificamente nos subtipos mais novos.[23-26] Nosso estudo apresentou uma concordância interobservador $\kappa=0,76$ para a nossa classificação AOSpine. Não há consenso sobre os valores κ que devem ser considerados aceitáveis para os sistemas de classificação de fraturas, entretanto, sugere-se um valor $\kappa>0,55$.[21]

Reconhecemos algumas limitações deste estudo. Inicialmente, os diferentes graus de formação e familiaridade com os dois sistemas de classificação estudados. Entendemos também que um sistema de classificação deve ser reprodutível independentemente da experiência. O estudo retrospectivo baseou-se somente nas imagens radiográficas, diminuindo o grau de confiabilidade da imagem apresentada, pois padrões de lesões de tecidos moles associados com fraturas da coluna vertebral podem não ser suficientemente retratadas. Por outro lado, permitiu a manutenção da padronização da amostra, eliminando o viés de qualidade dentro da amostra estudada.

Nosso estudo vem colaborar com a reprodutibilidade da nova classificação AOSpine, uma vez que, os resultados moderados de concordância interobservadores assemelham aos resultados da classificação AO/MagerI. Atribuímos este fato ao uso rotineiro das duas classificações analisadas, havendo considerável familiaridade para sua utilização de forma confiável. Entendemos não ser surpresa o resultado de reprodutibilidade moderado, uma vez que a equipe que analisou as imagens foi constituída heterogeneamente de cirurgiões experientes e também residentes, em diferentes níveis de treinamento.

CONCLUSÃO

A concordância interobservador da nova classificação AOSpine é semelhante à já consagrada classificação AO/MagerI, mesmo em um grupo heterogêneo de avaliadores. Tal conclusão reforça a reprodutibilidade da nova classificação AOSpine.

AGRADECIMENTOS

Aos avaliadores Dr. Juliano Rodrigues dos Santos e Dr. Guilherme Galito Henriques

Todos os autores declaram não haver nenhum potencial conflito de interesses referente a este artigo.

CONTRIBUIÇÕES DOS AUTORES: Cada autor contribuiu individual e significativamente para o desenvolvimento do ma-nuscrito. ALPV (0000-0002-2947-9102)*, JRS (0000-0001-7484-161X)*, e GGH (0000-0001-5374-3543)*: participação ativa na discussão dos resultados, JR, GGH: revisão e aprovação da versão final do trabalho. *ORCID (*Open Researcher and Contributor ID*).

REFERÊNCIAS

1. Audige L, Bhandari M, Hanson B, Kellam J. A concept for the validation of fracture classifications. J Orthop Trauma. 2005;19(6):401-6.
2. Magerl F, Magerl F, Aebi M, Gertzbein SD, Harms J, Nazarian S. A comprehensive classification of thoracic and lumbar injuries. Eur Spine J. 1994;3(4):184-201.
3. Denis F. The three column spine and its significance in the classification of acute thoracolumbar spinal injuries. Spine (Phila Pa 1976). 1983;8(8):817-31.
4. Hu R, Mustard CA, Burns C. Epidemiology of incident spinal fracture in a complete population. Spine (Phila Pa 1976). 1996;21(4):492-9.
5. Ferguson RL, Allen BL Jr. A mechanistic classification of thoracolumbar spine fractures. Clin Orthop Relat Res. 1984;(189):77-88.
6. Vaccaro AR, Lehman RA Jr, Hurlbert RJ, Anderson PA, Harris M, Hedlund R et al. A new classification of thoracolumbar injuries: the importance of injury morphology, the integrity of the posterior ligamentous complex, and neurologic status. Spine (Phila Pa 1976). 2005;30(20):2325-33.
7. Nicoll EA. Fractures of the dorso-lumbar spine. J Bone Joint Surg Br. 1949;31B(3):376-94.
8. Holdsworth F. Fractures, dislocations, and fracture-dislocations of the spine. J Bone Joint Surg Am. 1970;52(8):1534-51.
9. Louis R. Spinal stability as defined by the three-column spine concept. Anat Clin. 1985; 7(1):33-42.
10. Kliewer MA, Gray L, Paver J, Richardson WD, Vogler JB, McElhaney JH, et al. Acute spinal ligament disruption: MR imaging with anatomic correlation. J Magn Reson Imaging. 1993;3(6):855-61.
11. Oner FC, Rijt RHHvd, Ramos LMP, Groen JG, Dhert JA, Verbout AJ, et al. Correlation of MR images of disc injuries with anatomic sections in experimental thoracolumbar spine fractures. Eur Spine J. 1999;8(3):194-8.
12. Petersilge CA, Pathria MN, Emery SE, Masaryk TJ . Thoracolumbar burst fractures: evaluation with MR imaging. Radiology. 1995;194(1):49-54.
13. Terk MR, Hume-Neal M, Fraipont M, Ahmadi J, Colletti PM. Injury of the posterior ligament complex in patients with acute spinal trauma: evaluation by MR imaging. AJR Am J Roentgenol. 1997;168(6):1481-6.
14. Oner FC, va Gils AP, Dhert WJ, Verbout AJ. MRI findings of thoracolumbar spine fractures: a categorisation based on MRI examinations of 100 fractures. Skeletal Radiol. 1999;28(8):433-43.
15. Saifuddin A, Noordeen H, Taylor BA, Bayley I. The role of imaging in the diagnosis and management of thoracolumbar burst fractures: current concepts and a review of the literature. Skeletal Radiol. 1996;25(7):603-13.
16. Vaccaro AR, Oner C, Kepler CK, Dvorak M, Schnake K, Bellabarba C. AOSpine thoracolumbar spine injury classification system: fracture description, neurological status, and key modifiers. Spine (Phila Pa 1976). 2013;38(23):2028-37.
17. Landis JR, Koch GG. The measurement of observer agreement for categorical data. Biometrics. 1977;33(1):159-74.
18. Wood KB, Khanna G, Vaccaro AR, Arnold PM, Harris MB, Mehbod AA. Assessment of two thoracolumbar fracture classification systems as used by multiple surgeons. J Bone Joint Surg Am. 2005; 87(7):1423-9.
19. Vaccaro AR, Baron EM, Sanfilippo J, Jacoby S, Steuve J, Grossman E. Reliability of a novel classification system for thoracolumbar injuries: the Thoracolumbar Injury Severity Score. Spine (Phila Pa 1976). 2006;31(11 Suppl):S62-9.
20. Koh YD, Kim DJ, Koh YW. Reliability and Validity of Thoracolumbar Injury Classification and Severity Score (TLICS). Asian Spine J. 2010;4(2):109-17.
21. Oner FC, Ramos L, Simmermacher R, Kingma L, Diekerhof C, Dhert W. Classification of thoracic and lumbar spine fractures: problems of reproducibility. A study of 53 patients using CT and MRI. Eur Spine J. 2002;11(3):235-45.
22. Sadiqi S, Oner FC, Dvorak MF, Arabi B, Schroeder GD, Vaccaro AR. The Influence of Spine Surgeons' Experience on the Classification and Intraobserver Reliability of the Novel AOSpine Thoracolumbar Spine Injury Classification System-An International Study. Spine (Phila Pa 1976). 2015;40(23):E1250-6.
23. Kepler CK, Vaccaro AR, Koener JD, Dvorak M, Kandiziora F, Rajasekaran S, et al. Reliability analysis of the AOSpine thoracolumbar spine injury classification system by a worldwide group of naive spinal surgeons. Eur Spine J. 2016; 25(4):1082-6.
24. Kaul R, Cnhabra HS, Vaccaro AR, Abel R, Tuli S, Shelty AP. Reliability assessment of AOSpine thoracolumbar spine injury classification system and Thoracolumbar Injury Classification and Severity Score (TLICS) for thoracolumbar spine injuries: results of a multicentre study. Eur Spine J.2017; 26(5):1470-6.
25. Cheng J, Liu P, Sun D, Qin T, Ma Z, Liu J. Reliability and reproducibility analysis of the AOSpine thoracolumbar spine injury classification system by Chinese spinal surgeons. Eur Spine J. 2017;26(5):1477-82.
26. Urrutia J, Zamora T, Yurac R, Campos M, Palma J, Mobarec S. An independent interobserver reliability and intraobserver reproducibility evaluation of the new AOSpine Thoracolumbar Spine Injury Classification System. Spine (PhilaPa 1976). 2015;40(1):E54-8.

PERFIL DAS VÍTIMAS DE TRAUMA RAQUIMEDULAR ATENDIDAS EM UMA UNIDADE DE REFERÊNCIA DE SÃO PAULO

PROFILE OF SPINAL CORD TRAUMA VICTIMS TREATED AT A REFERENCE UNIT IN SÃO PAULO

PERFIL DE LAS VÍCTIMAS DE TRAUMA RAQUIMEDULAR ATENDIDAS EN UNA UNIDAD DE REFERENCIA DE SÃO PAULO

Alex Oliveira de Araujo[1], Danilo de Souza Ferronato[1], Ivan Dias da Rocha[1], Raphael Martus Marcon[1], Alexandre Fogaça Cristante[1], Tarcísio Eloy Pessoa de Barros Filho[1],

1. Universidade de São Paulo. Instituto de Ortopedia e Traumatologia do Hospital das Clínicas da Faculdade de Medicina, São Paulo, SP, Brasil.

RESUMO

Introdução: O traumatismo raquimedular (TRM) é uma importante causa de morbi-mortalidade ao redor mundo. Acomete diferentes faixas etárias, principalmente os adultos jovens vítimas de trauma de alta energia. A forma mais eficaz de diminuir a incidência do traumatismo raquimedular e suas consequências é através de campanhas preventivas e medidas de controle e fiscalização através dos órgãos públicos. O objetivo deste estudo é traçar o perfil epidemiológico dos pacientes vítimas de traumatismo raquimedular, atendidos em um centro de atendimento terciário da cidade de São Paulo. Métodos: Estudo retrospectivo, transversal, realizado em um centro de referência de atendimento de pacientes vítimas de traumatismo raquimedular do estado de São Paulo. Os dados foram colhidos dos prontuários dos pacientes vítimas de traumatismo raquimedular entre os anos de 2012 a 2016. Resultados: Dos 515 pacientes vítimas de traumatismo da coluna espinhal, 153 (29,7%) apresentaram traumatismo raquimedular. 131 (85,62%) foram do sexo masculino, 22 (14,37%) foram pacientes do sexo feminino, em uma relação de aproximadamente 6:1. A média de idade foi de 39 a 45 anos. A principal causa de trauma raquimedular observada foi a queda de altura, com 72 casos (47,05%). 52,94% dos pacientes apresentaram-se em Frankel A. Conclusão: Os resultados mostraram que a maioria dos pacientes eram de jovens, economicamente ativos, com baixo nível educacional, expostos a acidentes que, em grande parte, poderiam ser evitados. A maioria destes pacientes também apresentou lesões graves, incapacitantes, que costumam trazer sequelas psíquicas e econômicas consideráveis para o indivíduo e para a sociedade. ***Nível de Evidência: IV. Tipo de estudo: Série de Casos.***

Descritores: Medula Espinal; Traumatismos da coluna vertebral; Mielopatia.

ABSTRACT

Introduction: Spinal cord trauma (SCT) is an important cause of morbidity and mortality around the world. It affects different age groups, especially young adults who are victims of high-energy trauma. The most effective way to reduce the incidence of spinal cord trauma and its consequences is through preventive campaigns and control and surveillance measures through public agencies. The objective of this study is to outline the epidemiological profile of patients with spinal cord trauma attended at a tertiary care center in the city of São Paulo. Methods: Retrospective, cross-sectional study performed at a reference center for the care of patients with spinal cord injury in the State of São Paulo. Data were collected from the medical records of patients with spinal cord trauma between 2012 and 2016. Results: Of the 515 patients with spinal trauma, 153 (29.7%) had spinal cord injury of which 131 (85.62%) were male, and 22 (14.37%) were female, in a ratio of approximately 6:1. The mean age was 39.45 years. The main cause of spinal cord trauma observed was the fall from heights, with 72 cases (47.05%), and 52.94% were classified as Frankel A. Conclusions: The results showed that the majority of the patients were young, economically active, with low educational level, exposed to accidents that could be largely avoided. Most of these patients also had severe disabling injuries, which usually bring considerable psychological sequelae and economic consequences to the individual and to society. ***Level of evidence: IV. Type of study: Case series.***

Keywords: Spinal cord; Spinal injuries; Traumatic myelopathy.

RESUMEN

Introducción: El trauma raquimedular (TRM) es una causa importante de morbidad y mortalidad en todo el mundo. Afecta a diferentes grupos de edad, especialmente los adultos jóvenes que son víctimas de traumas de alta energía. La forma más efectiva de reducir la incidencia de traumatismos de la médula espinal y sus consecuencias es a través de campañas de prevención y medidas de control y vigilancia de agencias públicas. El objetivo de este estudio es delinear el perfil epidemiológico de los pacientes con trauma raquimedular atendidos en un centro de atención terciaria en la ciudad de São Paulo. Métodos: Estudio retrospectivo, transversal realizado en un centro de referencia para el cuidado de los pacientes con trauma raquimedular en el Estado de São Paulo. Los datos se obtuvieron de las historias clínicas de pacientes con traumatismo de la médula espinal entre 2012 y 2016. Resultados: De los 515 pacientes con trauma raquimedular, 153 (29,7%) tenían lesiones de la médula espinal, de los cuales 131 (85,62%) eran hombres y 22 (14,37%) eran mujeres, en una proporción de aproximadamente 6:1. La edad media fue de 39,45 años. La principal causa de trauma raquimedular fue la caída desde la altura, con 72 casos (47,05%), y el 52,94% se clasificó como Frankel A. Conclusiones: Los resultados mostraron que la mayoría de los pacientes eran jóvenes, económicamente activos, con un bajo nivel educativo, expuestos a accidentes que podrían evitarse en gran medida. La mayoría de estos pacientes también tenían lesiones incapacitantes severas, que a menudo traen secuelas psicológicas importantes y consecuencias económicas para el individuo y la sociedad. ***Nivel de evidencia: IV. Tipo de estudio: Serie de casos.***

Descriptores: Médula espinal; Traumatismos vertebrales; Mielopatía traumática.

Trabalho realizado no Instituto de Ortopedia e Traumatologia do Hospital das Clínicas da Faculdade de Medicina, São Paulo, SP, Brasil.
Correspondência: SQN 212 Bloco G, Asa Norte, CEP: 70864-070, Brasilia, DF, Brasil. alexiotfmusp@gmail.com

http://dx.doi.org/10.1590/S1808-185120181701178599

Recebido em 16/04/2017, aceito em 16/08/2017

INTRODUÇÃO

O traumatismo raquimedular (TRM) costuma levar a consequências graves à população, sejam elas físicas, psicológicas ou econômicas, e estas consequências geralmente persistem por toda a vida das vítimas.[1-2] Representa uma importante causa de morbi-mortalidade e disfunção no mundo inteiro, acometendo principalmente adultos jovens economicamente ativos.[3-4]

A incidência de trauma raquimedular relatada na literatura varia entre 12.1 e 57.8 casos por milhões de habitantes nos países desenvolvidos, e entre 12.7 a 29.7 em países em desenvolvimento.[3] As principais causas relacionadas ao TRM são os acidentes automobilísticos, as quedas de altura, as lesões esportivas e os ferimentos por arma de fogo. Os pacientes vítimas de TRM costumam permanecer internados por um período relativamente prolongado, demandando um tratamento multidisciplinar especializado desde o atendimento inicial, ao tratamento de suas complicações e reabilitação. A sobrevivência destes pacientes têm aumentado com a melhora do atendimento pré-hospitalar e com a evolução técnica do tratamento e reabilitação, porém a incidência de novos casos permanece alta.[4]

A caracterização do perfil epidemiológico dos pacientes vítima de TRM é de extrema importância para que os órgãos públicos consigam desenvolver políticas de saúde voltadas a prevenção e aprimoramento do atendimento destes pacientes. O conhecimento do tipo de trauma, frequência, gravidade e complicações associadas ajuda no planejamento destas políticas.[2,5]

O objetivo deste estudo é traçar o perfil epidemiológico dos pacientes vítima de traumatismo raquimedular atendidos num centro de atendimento terciário da cidade de São Paulo.

MATERIAIS E MÉTODOS

Estudo retrospectivo, transversal realizado no Instituto de Ortopedia e Traumatologia do Hospital das Clinicas da Faculdade de Medicina da Universidade de São Paulo. Os dados foram colhidos dos prontuários dos pacientes vítima de traumatismo raquimedular, tratados neste instituto entre os anos de 2012 a 2016. Trabalho aprovado pelo Comitê de Ética e Pesquisa desta instituição, número do parecer: 2.181.409, sem necessidade de Termo de Consentimento Livre e Esclarecido.

Foram coletados os seguintes dados: gênero, idade, escolaridade, causa do trauma, tipo de déficit neurológico segundo a escala Frankel, nível e classificação da fratura segundo a classificação AO para fraturas cervicais e toracolombares além da classificação de Anderson e D'Alonso e Levine Edwards para as fraturas cervicais altas.[6-10] O tipo de tratamento realizado, bem como a quantidade de níveis abordados também foram analisados. Não fizeram parte do estudo os pacientes vítima de traumatismo da coluna espinhal sem déficit neurológico (Frankel E), por não apresentarem lesão raquimedular.

As características dos pacientes (por exemplo idade, gênero, mecanismo de trauma, escala de Frankel) e as características da lesão (nível da lesão e classificação AO) foram analisadas descritivamente. As variáveis contínuas foram expressas em médias com os desvios padrões e as medianas. As variáveis categóricas foram expressas como número de casos e porcentagens. Os dados obtidos foram agrupados, categorizados segundo os objetivos deste estudo e inseridos em planilha eletrônica do programa Microsoft Office Excel. Os resultados foram apresentados em forma de tabelas e figuras e gráficos. Foram tabuladas estatísticas resumidas (habitualmente número, método, média, desviopadrão, valores mínimos e máximos, para dados quantitativos, e contagens de frequência para dados qualitativos).

RESULTADOS:

Entre os anos de 2012 e 2016 foram atendidos 515 pacientes vítimas de traumatismo da coluna espinhal. Destes, 153 (29,7%) apresentaram traumatismo raquimedular, apresentando algum grau de déficit neurológico ao atendimento inicial.

Dos 153 pacientes, 131 (85,62%) foram do sexo masculino, enquanto 22 (14,37%) foram pacientes do sexo feminino, totalizando uma relação de aproximadamente 6:1 quando comparados os casos entre homens e mulheres (Figura 1). A faixa etária dos pacientes variou de 14 a 88 anos, com uma média de 39,45 anos (desvio padrão = 15,64) (Figura 2).

Com relação ao grau de escolaridade, 106 (69,28%) não concluíram o ensino médio e 47 (30,72%) concluíram (Figura 3).

Por se tratar de um centro de referência da rede pública de saúde ao atendimento de pacientes vítima de traumatismo raquimedular, diversos municípios enviam casos para serem tratados nesta localidade. Dos 153 casos, 58 (37,90%) foram pacientes procedentes de São Paulo, 11 (7,18%) de Barueri, 11 (7,18%) de Osasco, 10 (6,53) de Carapicuíba, 8 (5,22%) de Cotia, 7 de Itapevi (4,57%), sendo os demais oriundos de diversos outros municípios do estado de São Paulo.

A principal causa de trauma raquimedular observada foi a queda de altura, com 72 casos (47,05%), seguida por acidente motociclístico com 27 casos (17,64%), acidente automobilístico com 20 casos (13,07%), atropelamento com 9 casos (5,8%) e mergulho em água rasa com 6 casos (3,9%). Existiram apenas 4 casos secundários à lesão por arma de fogo, e os demais foram decorrentes de outras causas, como queda da própria altura, queda de objeto pesado e agressão física.

De acordo com o nível acometido, 66 casos foram lesões da coluna cervical baixa (43,13%), seguidos por lesões da coluna torácica com 38 casos (24,83%), lesões da transição toracolombar com 27 casos (17,64%), lesões lombares com 17 casos (11,11%), coluna cervical alta com quatro casos (2,61%) e 1 caso de lesão torácica e lombar concomitante.

Com relação ao déficit neurológico, de acordo com a escala de Frankel, temos a seguinte distribuição: 81 casos Frankel A (52,94%), 38 casos Frankel D (24,83%), 19 casosFrankel C (12,41%) e 15 casos Frankel B (9,80%) (Figura 4).

Durante o tratamento, 70 casos necessitaram de internação em leito de UTI (45,75%). A média da quantidade de níveis abordados durante a cirurgia foi 4. De acordo com a classificação AO para as lesões da coluna cervical, torácica e lombar, o tipo C foi o mais comum, tanto no grupo das lesões cervicais (43 casos), quanto para

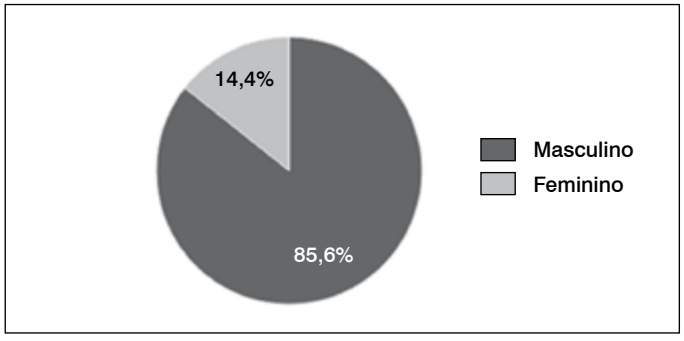

Figura 1. Distribuição do TRM segundo o gênero.

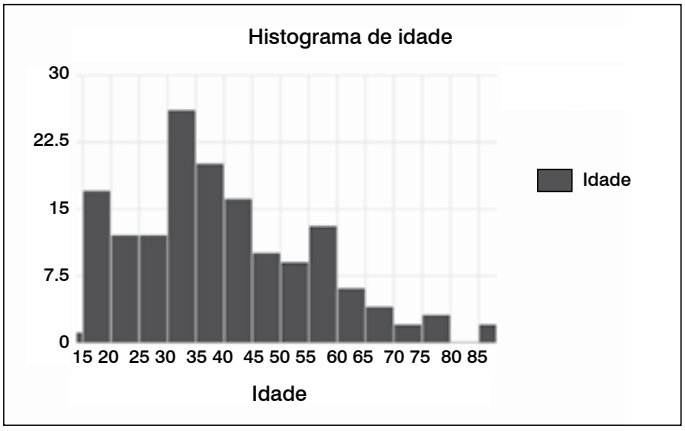

Figura 2. Distribuição de pacientes com TRM por idade.

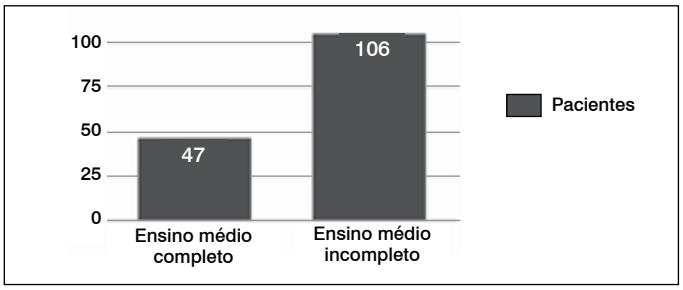

Figura 3. Distribuição do TRM segundo o grau de escolaridade.

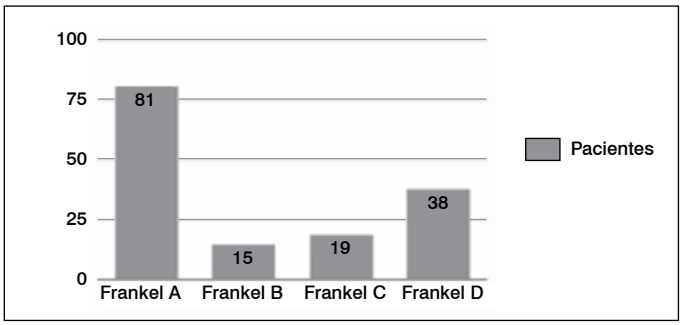

Figura 4. Distribuição do TRM segundo a escala de Frankel.

Tabela 1. Classificação AO das fraturas cervicais baixas e fraturas tóraco-lombares.

Tipo	A0	A1	A2	A3	A4	B1	B2	B3	C
Cervical baixa	5	1	0	0	3	0	13	1	43
Torácica e/ou Lombares	0	0	2	6	15	2	11	2	45

as lesões toraco-lombares (45 casos), como pode ser observado na Tabela 1. Houveram quatro fraturas cervicais altas sendo três casos de fratura do odontóide tipo 2 de Anderson e D'Alonzo e um caso de fratura de C3 do tipo 1 de Levine Edwards.

DISCUSSÃO

A faixa etáriamédia dos indivíduos vítima de traumatismo raquimedular foi de 39,45 anos, um pouco abaixo das médias encontradas principalmente em países desenvolvidos. Em um estudo realizado em Ontário, a média de idade encontrada foi 51,3 anos (desvio padrão 20.1 anos).[11] No Japão, S Katoh et al observaram que a faixa etáriamédia dos indivíduosvítima de trauma raquimedular em Tokushima foi de 67,6 $\pm$ 14,6 anos.[12] Este resultado reflete a pirâmide etária brasileira, que embora esteja em processo de envelhecimento, ainda apresenta-se com um número maior de jovens se comparada com a dos países desenvolvidos.

A grande maioria dos pacientes foi do sexo masculino (85,62% foram do sexo masculino e 14,37% do sexo feminino), o que está de acordo com a literatura mundial. Isso se dá provavelmente por haver uma maior exposição dos homens a traumas de alta energia,seja durante atividade laboral, traumas esportivos ou mesmo traumas relacionados à violência.

A principal causa de traumatismo raquimedular encontrada neste estudo foi a queda de altura (escadas, andaime, laje, barranco, andares de prédios), responsável por 47,05% dos casos, bem a frente dos acidentes motociclísticos e automobilísticos (17,64% e 13,07% respectivamente). Na América do Norte a principal causa de traumatismo raquimedular são os acidentes associados ao uso de veículo motor. Em um estudo realizado em Ontário no Canadá, CM Couris et al observaram que a principal causa foram as quedas, em indivíduos de meia idade do sexo masculino.[11] Um estudo realizado na África do Sul revelou que em Cape Town a principal causa de traumatismo raquimedular foi o assalto a mão armada, com lesões provocadas por arma de fogo ou arma branca.[13]

O nível de escolaridade dos pacientes está diretamente relacionado com a incidência de traumatismo raquimedular. A maior parte dos pacientes não possui o ensino médio completo (69,28%), o que sugere que o nível de informação é inversamente proporcional à exposição com relação aos acidentes que podem levar ao trauma raquimedular. Esta é uma realidade dos países subdesenvolvidos ou em desenvolvimento, que apresentam baixo Índice de desenvolvimento humano, com baixa educação populacional e maior exposição a acidentes e a violência.

A coluna cervical foi o nível mais acometido, com 43,13%, seguida por lesões da coluna torácica com 24,83% e lesões da transição toracolombar com 17,64%. De acordo com os dados encontrados na literatura, a coluna cervical costuma ser o local mais acometido, podendo ou não haver lesão ósse a associada.[13] Observamos que grande parte dos pacientes se apresentou no pronto socorro com déficit completo (52,94% das vítimas apresentaram-se como Frankel A), além disso, a maior parte das lesões foram mais graves, com luxação ou subluxação facetária (54,24% das lesões foi classificada como do tipo C, segundo a classificação AO).

Todos os autores declaram não haver nenhum potencial conflito de interesses referente a este artigo.

CONTRIBUIÇÕES DOS AUTORES: Cada autor contribuiu individual e significativamente para o desenvolvimento do ma-nuscrito. AOA (0000-0002-3245-6155)* e DSF (000-0002-6823-3308)* foram os prin-cipais contribuintes na elaboração do manuscrito. IDR (0000-0001-6533-4528)*, RMM(0000-0001-5958-5646)*, AFC (0000-0002-7797-5274)* realizaram as cirurgias, AOA e DSF reuniram dados clínicos. AFC e IDR avaliaram os dados da análise esta-tística. TEPBF (0000.000.27969-7845)*, RMN, AOA e DSF realizaram a pesquisa bi-bliográfica, revisão do manuscrito e contribuíram para o conceito intelectual do estudo.*ORCID (*Open Researcher and Contributor ID*).

REFERÊNCIAS

1. Chen Y, He Y, DeVivo MJ. Changing Demographics and Injury Profile of New Traumatic Spinal Cord Injuries in the United States, 1972-2014.Arch Phys Med Rehabil. 2016;97(10):1610-9.
2. Burke DA, Linden RD, Zhang YP, Maiste AC, Shields CB. Incidence Rates and Populations at Risk for Spinal Cord Injury: A Regional Study. Spinal Cord. 2001;39(5):274-8.
3. Pérez K, Novoa AM, Santamariña-Rubio E, Narvaez Y, Arrufat V, Borrell C, et al. Incidence Trends of Traumatic Spinal Cord Injury and Traumatic Brain Injury in Spain, 2000-2009. Accid Anal Prev. 2012;46:37-44.
4. O'Connor P. Incidence and Patterns of Spinal Cord Injury in Australia. Accid Anal Prev. 2002;34(4):405-15.
5. Grossman RG, Frankowski RF, Burau KD, Toups EG, Crommett JW, Johnson MM, et al. Incidence and Severity of Acute Complications after Spinal Cord Injury. J Neurosurg Spine. 2012;17(1 Suppl):119-28.
6. Levine AM, Edwards CC. The Management of Traumatic Spondylolisthesis of the Axis. J Bone Joint Surg Am. 1985;67(2):217-26.
7. Frankel HL, Hancock DO, Hyslop G, Melzak J, Michaelis LS, Ungar GH et al. The-Value of Postural Reduction in the Initial Management of Closed Injuries of the Spine with Paraplegia and Tetraplegia. I. Paraplegia. 1969;7(3):179-92.
8. Vaccaro AR, Oner C, Kepler CK, Dvorak M, Schnake K, Bellabarba C, et al. AOSpine Thoracolumbar Spine Injury Classification System: Fracture Description, Neurological Status, and Key Modifiers.Spine (PhilaPa 1976). 2013;38(23):2028-37.
9. Vaccaro AR, Koerner JD, Radcliff KE, Oner FC, Reinhold M, Schnake KJ, et al. AOSpine Subaxial Cervical Spine Injury Classification System. Eur Spine J. 2016;25(7):2173-84.
10. Anderson LD, D'Alonzo RT. Fractures of the Odontoid Process of the Axis. J Bone Joint Surg Am. 1974;56(8):1663-74.
11. Couris CM, Guilcher SJ, Munce SE, Fung K, Craven BC, Verrier M. Characteristics of Adults with Incident Traumatic Spinal Cord Injury in Ontario, Canada. Spinal Cord. 2010;48(1):39-44.
12. Katoh S, Enishi T, Sato N, Sairyo K. High Incidence of Acute Traumatic Spinal Cord Injury in a Rural Population in Japan in 2011 and 2012: An Epidemiological Study. Spinal Cord. 2014;52(4):264-7.
13. Joseph C, Delcarme A, Vlok I, Wahman K, Phillips J, Nilsson Wikmar L. Incidence and Aetiology of Traumatic Spinal Cord Injury in Cape Town, South Africa: A Prospective, Population-Based Study. Spinal Cord. 2015;53(9):692-6.

SENSITIVITY AND SPECIFICITY OF "MINI BRAIN" IMAGE PATTERN TO DIAGNOSE MULTIPLE MYELOMA AND PLASMACYTOMA

SENSIBILIDADE E ESPECIFICIDADE DO ACHADO DE "MINI-BRAIN" PARA DIAGNÓSTICO DE MIELOMA MÚLTIPLO E PLASMOCITOMA

SENSIBILIDAD Y ESPECIFICIDAD DE "MINI BRAIN" PARA DIAGNÓSTICO DE MIELOMA MÚLTIPLE Y PLASMOCITOMA

Ulysses de Oliveira Souza[1], Matheus Fernandes de Oliveira[1], Lindolfo Carlos Heringer[1], Jose Marcus Rotta[1], Ricardo Vieira Botelho[1]

1. Department of Neurosurgery, Hospital do Servidor Público Estadual de São Paulo, IAMSPE, São Paulo, SP, Brazil.

ABSTRACT

Introduction: "Mini brain" image pattern has been identified as a radiological sign for diagnosing multiple myeloma (MM) and solitary plasmacytomas in magnetic resonance imaging (MRI). However, there is still very little data on the frequency with which it can be observed, and its real diagnostic accuracy. Objetive: In this study, we present our case series, discuss sensitivity and specificity of "mini brain" in the diagnosis of multiple myeloma (MM)/plasmacytoma, and conduct a literature review. Methods: The study sample consisted of asymptomatic and/or symptomatic patients consecutively diagnosed with expansive vertebral disease. Patients were evaluated with MRI. A literature review was conducted on the relationship of the radiological sign "mini brain" and the diagnosis of multiple myeloma (MM) or plasmacytoma. Results: Forty-seven patients were evaluated consecutively. Among five patients diagnosed with multiple myeloma, four had an MRI pattern of "mini brain". The sensitivity of "mini brain" was 80%. The specificity was 97.6%. The accuracy was 95.8%. Sensitivity and specificity were 100% when we considered differential diagnoses only with neoplastic lesions involving the spine. Conclusions: "Mini brain" is a feasible and reliable sign for the diagnosis of multiple myeloma /plasmacytoma, guiding physicians for adequate screening and treatment. Nevertheless, it should not replace pathological investigation after vertebral biopsy. ***Level of Evidence III. Study of case: Case-control study.***

Keywords: Plasmacytoma; Magnetic resonance spectroscopy; Sensitivity and specificity.

RESUMO

Introdução. O padrão de imagem ''Mini brain'' foi identificado como um sinal radiológico para diagnosticar mieloma múltiplo e plasmocitomas solitários em ressonância magnética (MR). No entanto, ainda existem dados escassos sobre a frequência na qual ele pode ser observado ea real precisão diagnóstica. Objetivo: No presente estudo, apresentamos nossa série, discutimos a sensibilidade ea especificidade de''mini-brain'' sobre o diagnóstico de mieloma múltiplo (MM)/ plasmocitoma e revisão da literatura. Métodos. A amostra do estudo consistiu de pacientes assintomáticos e/ou sintomáticos consecutivamente diagnosticados com doença vertebral expansiva. Os pacientes foram avaliados com RM. Realizou-se revisão da literatura sobre a relação do sinal radiológico "mini-brain" e o diagnóstico de mieloma múltiplo (MM) ou plamocitoma. Resultados. Quarenta e sete pacientes foram avaliados consecutivamente. Entre os cinco pacientes diagnosticados com mieloma múltiplo, quatro apresentavam padrão MR de "mini-brain". A sensibilidade do "mini-brain" foi de 80%. A especificidade foi de 97,6%. A acurácia foi de 95,8%. A sensibilidade ea especificidade foram de 100%, quando consideramos diagnósticos diferenciais somente com lesões neoplásicas. Conclusão. ''Mini brain'' é um sinal viável e confiável para diagnosticar mieloma múltiplo/plasmocitoma, orientando os médicos para triagem e tratamento adequados. No entanto, não deve substituir a investigação patológica após biópsia vertebral. ***Nível de Evidência III. Estudo de caso: Estudo caso-controle.***

Descritores: Plasmocitoma; Espectroscopia de ressonância magnética; Sensibilidade e especificidade.

RESUMEN

Introducción: Se ha identificado un patrón de imagen ''mini brain'' como una señal radiológica para el diagnóstico de mieloma múltiple (MM) y plasmocitomas solitarios en resonancia magnética (RM). Sin embargo, todavía los datos sobre la frecuencia con la que se puede observar y su exactitud diagnóstica real son escasos. Objetivo: En el presente estudio, presentamos nuestra serie de casos, discutimos la sensibilidad y la especificidad del "mini brain" en el diagnóstico de mieloma múltiple/plasmocitoma y revisamos la literatura. Métodos: La muestra del estudio consistió en pacientes asintomáticos y/o sintomáticos consecutivamente diagnosticados con enfermedad vertebral expansiva. Los pacientes fueron evaluados con RM. Se realizó una revisión de la literatura sobre la relación entre la señal radiológica "mini brain" y el diagnóstico de mieloma múltiple o plasmocitoma. Resultados: Cuarenta y siete pacientes fueron evaluados consecutivamente. Entre los cinco pacientes diagnosticados con mieloma múltiple, cuatro tenían un patrón de resonancia magnética de "mini brain". La sensibilidad del "mini brain" fue del 80%. La especificidad fue 97,6%. La precisión fue 95,8%. La sensibilidad y la especificidad fueron del 100% cuando consideramos diagnósticos diferenciales únicamente con lesiones neoplásicas que afectan a la columna vertebral. Conclusiones: El ''mini brain '' es una señal factible y confiable para diagnosticar mieloma múltiple/plasmocitoma, que guía a los médicos para detección y tratamiento adecuados. Sin embargo, no debería reemplazar la investigación patológica después de la biopsia vertebral. ***Nivel de Evidencia III. Tipo de Estudio: Estudio de caso control.***

Descriptores: Plasmocitoma; Espectroscopía de resonancia magnética; Sensibilidad y especificidad.

Study conducted at the Hospital do Servidor Público Estadual de São Paulo, IAMSPE, São Paulo,Brazil.
Correspondence: Matheus Fernandes de Oliveira. Rua Loefgren, 700, apto 103, Vila Clementino, São Paulo, São Paulo, Brazil. 04040-000. mafernoliv@yahoo.com.br

http://dx.doi.org/10.1590/S1808-185120181701178585

Received on 04/15/2017, accepted on 08/09/2017

INTRODUCTION

Multiple myeloma (MM) is a neoplasm with an incidence of approximately six in 100,000. It is rare, corresponding to 1% of malignant and 13% of hematological neoplasms. It is characterized by renal failure, hypercalcemia, anemia, infection, and bone pain.[1-5]

Lesions are commonly found in the axial skeleton with lytic features. An overlapping condition may occur with association with multiple myeloma, however plasmacytomas may precede MM, and solitary plasmacytomas may be found as a single lytic lesion without signs of myeloma cells on bone marrow examination.[1-5]

Bone involvement in MM is characteristic, and vertebral fractures are common. However, several other metabolic, degenerative, neoplastic and infectious conditions may also involve the spine. Currently, when a lesion is noted on the image scan and no clinical evidence of myeloma is present, a biopsy is usually required to establish the diagnosis. Elucidating characteristic and specific radiological images to diagnose MM or plasmacytoma may warrant prompt and ideal treatment.[1-5]

"Mini brain" image pattern has been identified as a radiological sign to diagnose MM and solitary plasmacytomas in magnetic resonance (MRI).[6-12] Axial T2-weighted images of the T12 vertebral body highlight the cortical and radiated pattern ("mini brain" sign). However, there is still very little data on the frequency with which it can be observed and the real diagnostic accuracy.[6-12]

In this study, we present our series, discuss the sensitivity and specificity of "mini brain" in the diagnosis of MM/plasmacytoma, and conduct a review of the current literature.

METHODS

This is a retrospective study to correlate postoperative pathological reports with preoperative MRI findings, to determine sensitivity and specificity of "Mini Brain" pattern. The study sample consisted of asymptomatic and/or symptomatic patients consecutively diagnosed with expansive vertebral disease evaluated in the Spine Section service of our institution (Hospital do Servidor Público Estadual de São Paulo - IAMSPE) from January 2014 to January 2016.

Patients were evaluated in the preoperative period with a neurological examination and radiological investigation (X-ray, tomography and MRI). All patients were submitted to surgical procedures (biopsy or excision).

All images were analyzed by two senior neurosurgeons and one neuroradiologist. Their analyses were blind (they did not know the pathological report).

The project was approved by the Research Ethics Committee in IAMSPE (number 0141/2011). All the patients involved adhered to the ethical requirements, and signed informed consent forms.

Review

A literature review was conducted on the relationship between the radiological sign "mini brain" and the diagnosis of MM or plasmacytoma. The literature review was performed in the MEDLINE (via PubMed) database.

We included all available studies which described the finding. Articles published in English from 1964 to 2016 were considered for analysis.

The search strategy used was detailed below:

((“multiple myeloma”[MeSH Terms] OR (“multiple”[All Fields] AND “myeloma”[All Fields]) OR “multiple myeloma”[All Fields]) OR (“plasmacytoma”[MeSH Terms] OR “plasmacytoma”[All Fields] OR “plasmocytoma”[All Fields])) AND ((“spine”[MeSH Terms] OR “spine”[All Fields]) OR (“spine”[MeSH Terms] OR “spine”[All Fields] OR “vertebral”[All Fields])) AND (“magnetic resonance spectroscopy”[MeSH Terms] OR (“magnetic”[All Fields] AND “resonance”[All Fields] AND “spectroscopy”[All Fields]) OR “magnetic resonance spectroscopy”[All Fields] OR (“magnetic”[All Fields] AND “resonance”[All Fields]) OR “magnetic resonance”[All Fields])

The searches were performed by two authors, independently, and disagreements were resolved by discussion.

Statistics analyses

Parametric numerical data were expressed as mean ± standard deviation, and nonparametric data, as median and percentages.

RESULTS

Forty-seven patients were evaluated consecutively, being submitted to diagnostic or therapeutic procedures, according to Figure 1.

There were 21 men and 16 women. The mean age of the patients was 65.4 ± 23.6 years. Among these patients, five had diagnoses of MM or plasmacytoma and 45 had other diagnoses. (Figure 1)

The patients with plasmacytoma/MM were three women and two men, with ages ranging from 48 to 83 years and a mean age of 63.6 years. Two patients presented with Frankel C and three with Frankel E. The levels involved were, in each patient, T1, T2, T11, L1 and L3. The main symptom was pain in three patients and motor deficit in two patients. Radiological pattern was a biconcave lytic fracture. (Table 1)

Of the five patients diagnosed with MM, 4 had a pattern of "mini brain" in the MRI (Figures 2 and 3). The sensitivity of "mini brain" was 80%. The specificity was 97.6% (among the other 42 patients with infiltrating lesions in spine, "mini brain" pattern was observed in 1 patient (spondylodiscitis)) (Figure 4). Accuracy for diagnosis was 95.8%.

Sensitivity and specificity were 100% when we considered differential diagnoses only with neoplastic lesions involving the spine.

Review

The search returned 97 papers. After selecting works by title, 12 remained in the final evaluation. Among the 12, only six were specific for radiological image patterns for MM/plasmocytoma.[6-12]

Sha et al. reported a characteristic appearance in four cases out of six patients with plasmacytoma. MRI features were curvilinear areas of low signal intensity within the vertebra and/or cortical irregularity.[6]

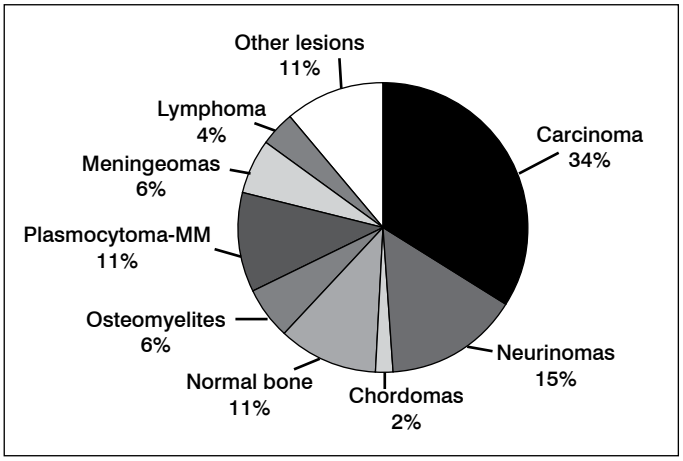

Figure 1. Pathological results of 47 patients evaluated.

Table 1. Data of 5 patients with MM/plasmacytoma.

Patient	Sex/ Age	Frankel	Level	Symptom	Radiological aspect	Pathology
1	M/51	C	T11	Dorsalgia	Lytic biconcave fracture	Plasmacytoma
2	F/65	E	T1	Cervicalgia	Lytic biconcave fracture	Plasmacytoma
3	F/71	E	L3	Cervicalgia	Lytic biconcave fracture	Plasmacytoma
4	M/83	C	L1	Motor deficit	Lytic biconcave fracture	Plasmacytoma
5	F/48	E	T2	Dorsalgia	Lytic biconcave fracture	Plasmacytoma



Figure 2. Typical image of MM/plasmacytoma patient with biconcave lytic thoracic fracture.

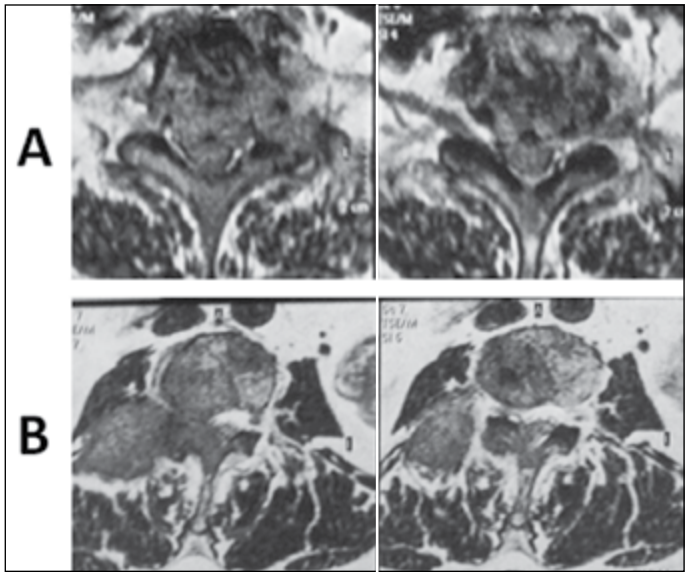

Figure 3. Images of patient with MM/plasmacytoma. In A, a typical finding of "mini brain" in axial MRI image. In B, the only case with MM/plasmacytoma without "mini brain" finding.

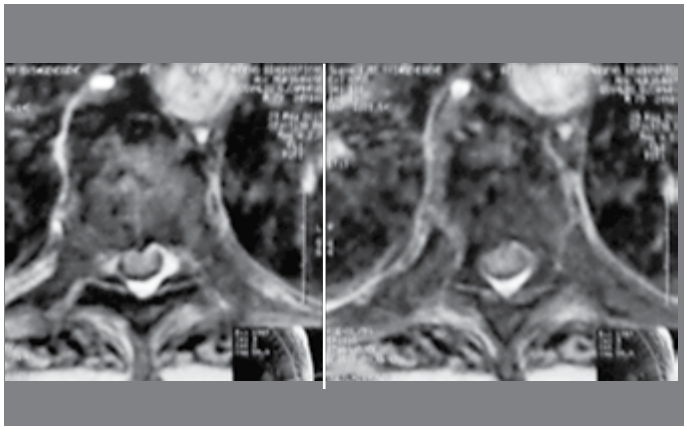

Figure 4. A case with "mini brain" appearance, however with a diagnosis of spondylodiscitis and no MM/plasmacytoma.

Major et al. studied 37 cases being 10 MM/plasmacytomas and described a finding of high intensity of abnormal signal throughout the vertebral body and low linear signal intensity resembling brain grooves, naming this pattern the "mini brain" aspect. Furthermore, none of the other 27 patients with non-MM neoplastic lesions presented this finding.[7]

The authors go further and propose a "mini brain" appearance in an expansive lesion of the vertebral body as sufficiently pathognomonic of solitary plasmacytoma and even discuss whether there is need for biopsy. They also report that this finding was pathognomonic among neoplastic lesions, however other lesions could potentially present a similar pattern, as in a case of postoperative spondylodiscitis.[7-8]

Kaliswal et al. reported the diagnosis of a 50-year-old male patient with previous dorsalgia and lytic biconcave fracture in L4. They described the finding of "mini brain". They suggest that this finding is specific and should warrant prompt investigation for MM and plasmacytoma, although a biopsy is still necessary to determine pathological diagnosis.[9]

Subhas et al. described "mini brain" in a 70-year-old female patient with a lytic femur fracture. This report was the first to analyze "mini brain" outside the spine. They concluded that this finding strongly suggests MM/plasmacytoma in the axial or appendicular skeleton.[10]

Ferreira-Filho et al. reported a case of a 41-year-old woman with dorsalgia for six months and a lytic lesion in the lower thoracic spine. They also state that this finding is specific for diagnosis.[11]

Gupta et al. describe the case of a 55-year-old man with a lytic lesion in T12. Radiological diagnosis based on a finding of "mini brain" was subsequently supported by a pathological report.[12]

DISCUSSION

Multiple myeloma (MM) is a B-cell malignancy of antibody-secreting plasma cells expanding in the bone marrow. Symptoms develop as a result of anemia, immunosuppression, kidney failure, hypercalcemia, and bone destruction with painful pathologic fractures.[1-5]

Up to 80% of patients suffer vertebral compression fractures or pathological fractures of the long bones. These occur either as a result of diffuse osteoporosis or, more commonly, at the site of osteolytic lesions, as a consequence of both activation of osteoclasts and inactivation of osteoblasts mediated by the interaction of myeloma cells with the bone marrow microenvironment.[1-5]

The "mini brain" image pattern has been identified as a radiological sign for the diagnosis of MM and solitary plasmacytomas in MRI. Axial T2-weighted images of the T12 vertebral body highlight the cortical and radiated pattern ("mini brain" sign). Postcontrast T1-weighted fat-saturated images show heterogeneous enhancement (arrowhead Mini brain sign represents cortical thickening and is most likely caused by lytic lesions). Thickened struts resemble sulci in the brain, leading to a small brain appearance. A "spoke-wheel" pattern has also been described.[6-12]

The characteristic appearance of thickened cortical struts may be due to chronic bone marrow compromise by disease with secondary compensation of bone strengthening in the cortical layer. This phenomenon is also described in Paget´s disease and hemangiomas, however in these cases, the "mini brain" pattern is not seen.[6-12]

In our sample, all cases with MM and/or plasmacytoma were radiologically characterized by biconcave lytic fractures, with hypointensity in T1 and hyperintensity in T2. The levels most commonly involved are the lower thoracic levels. This is corroborated by other studies.

We found high sensitivity and specificity (80% and 97.6%) for the MM/plasmacytoma diagnosis using the "mini brain" MRI pattern among patients with any expansive lesion of spine. However, we observed a similar sign in a patient with spondylodiscitis and one patient with MM/Plasmacytoma did not present "mini brain". When considering only neoplastic lesions, the accuracy was 100%.

Thus, "mini brain" is a feasible and reliable sign for diagnosing MM/plasmacytoma, and is helpful for application in clinical practice,

guiding radiologists, clinical practitioners, hematologists and spine physicians to adequate screening and treatment. Nevertheless, as far as we know, "mini brain" should not prevent pathological investigation after vertebral biopsy, as there is a small but real possibility of misdiagnosis.

Limitations

The main limitation of this study is the relative rarity of MM/plasmacytoma patients with spinal findings, making it more difficult to determine a reliable and robust information of sensitivity. Further inclusion of evaluations of other centers is important in this matter.

CONCLUSIONS

Among spinal expansive lesions, "mini-brain" pattern had sensitivity of 80% and specificity of 97% for diagnosing MM/plasmacytoma. When considering only neoplastic lesions, the accuracy was 100%.

This should be taken into account in clinical practice, facilitating and improving the diagnosis and management of MM/plasmacytoma patients.

All authors declare no potential conflict of interest related to this article.

CONTRIBUTION OF THE AUTHORS: UOS (0000-0002-1688-3632)*, MFO (0000-0003-1123-7583)*, RVB (0000-0002-9018-2746)* designed paper. UOS, MFO, LCH(0000-0001-9571-7263)*, RVB collected the data. UOS, MFO, LCH, JMR(0000-0003-3452-4104)*, RVB analyzed the data, discussed the results and wrote the paper. *ORCID (Open Researcher and Contributor ID).

REFERENCES

1. Terpos E, Dimopoulos MA, Moulopoulos LA. The Role of Imaging in the Treatment of Patients With Multiple Myeloma in 2016.Am Soc Clin Oncol Educ Book. 2016;35:e407-17.
2. He MX, Zhu MH, Zhang YM, Fu QG, Wu LL. [Solitary plasmacytoma of spine: a clinical, radiologic and pathologic study of 13 cases]. Zhonghua Bing Li Xue Za Zhi. 2009;38(5):307-11.
3. Angtuaco EJC, Fassas ABT, Walker R, Sethi R, Barlogie B. Multiple myeloma: clinical review and diagnostic imaging. Radiology. 2004; 231(1):11–23.
4. Palumbo A, Anderson K.Multiple myeloma. N Engl J Med. 2011;364(11):1046-60.
5. Miller JA, Bowen A, Morisada MV, Margetis K, Lubelski D, Lieberman IH et al.Radiologic and clinical characteristics of vertebral fractures in multiple myeloma. Spine J. 2015;15(10):2149-56.
6. Shah BK, Saifuddin A, Price GJ. Magnetic resonance imaging of spinal plasmacytoma. Clin Radiol. 2000;55(6):439-45.
7. Major NM, Helms CA, Richardson WJ. The "mini brain": plasmacytoma in a vertebral body on MR imaging. AJR Am J Roentgenol. 2000;175(1):261-3.
8. Ehara S. "Mini brain" of plasmacytoma. AJR Am J Roentgenol. 2001;176(4):1076.
9. Kasliwal MK, O'Toole JE. Unique radiologic feature of spinal plasmacytoma: mini-brain appearance. Neurol India. 2011;59(3):486-7.
10. Subhas N, Bauer TW, Joyce MJ, Sundaram M. The "mini brain" appearance of plasmacytoma in the appendicular skeleton. Skeletal Radiol. 2008;37(8):771-4.
11. Ferreira-Filho LA, Pedroso JL, Sato EA, Yared JH, Barsottini OG, Bulle Oliveira AS et al.Teaching neuroimages: "mini brain" sign: a radiologic marker for vertebral solitaryplasmacytoma. Neurology. 2014;82(23):e210-1.
12. Gupta R, Mittal A, Mittal P, Kaur H, Sachdeva V, Mirchia K. Miniature brain in spine: the 'mini brain sign' in vertebral plasmacytoma. Postgrad Med J. 2016;92(1094):745-6.

THE "PENDULUM LAW" – HOW TO EXPLAIN THE SPINAL SHAPE? PART I

A "LEI DO PÊNDULO" – COMO EXPLICAR A FORMA DA COLUNA? PARTE I

LA "LEY DEL PÉNDULO" – ¿CÓMO EXPLICAR LA FORMA DE LA COLUMNA? PARTE I

Gilles Norotte[1]

1. Centre Hospitalier InterCommunal des Alpes du Sud, Gap, France.

ABSTRACT

The author uses the classical parameters that allow studying the sagittal form of the spine, following a vertebral semantics (lordosis, kyphosis, spinopelvic parameters, and sagittal balance). Then he proposes a very different perspective that analyzes the shape of the column, not in the sagittal-coronal plane but in the vertical plane, that is, integrating gravity as a three-dimensional construction axis. Beginning with an analysis of the global body scheme of which the column is part, the muscular synergies are introduced using reference points, defining tension lines, anatomical and functional arches, highlighting the importance of the respiratory function that stabilizes the shape of the thoracolumbar spine. This shows that, whatever the pelvic or frequent anomalies, the biomechanical scheme depends on a single unique law related to gravity: the "pendulum law". This allows us to define an ideal shaped spine, in comparison to different models, evoking the semantic practical and therapeutic interest of such a perspective.

Keywords: Spine; Postural balance; Spinal curvatures; Biomechanical phenomena.

RESUMO

O autor emprega os parâmetros clássicos que permitem estudar a forma sagital da coluna, seguindo a semântica vertebral (lordose, cifose, parâmetros espinopélvicos, equilíbrio sagital). A seguir, propõe uma perspectiva totalmente diferente que analisa a forma da coluna, não no plano sagital-coronal, mas sim no plano vertical, ou seja, integrando a gravidade como o eixo de construção tridimensional. Começando com uma análise do esquema global do corpo, do qual a coluna faz parte, as sinergias musculares são introduzidas usando pontos de referência, definindo linhas de tensão, arcos anatômicos e funcionais, enfatizando a importância da função respiratória que estabiliza a forma da coluna toracolombar. Isso mostra que, sejam quais forem as anomalias pélvicas ou frequentes, o esquema biomecânico depende de uma única lei relacionada com a gravidade: a "lei do pêndulo". Isso nos permite definir a forma ideal da coluna, em comparação com modelos distintos, evocando o interesse semântico prático e terapêutico desse tipo de perspectiva.

Descritores: Coluna vertebral; Equilíbrio postural; Curvaturas da coluna vertebral; Fenômenos biomecânicos.

RESUMEN

El autor utiliza los parámetros clásicos que permiten estudiar la forma sagital de la columna, siguiendo una semántica vertebral (lordosis, cifosis, parámetros espinopélvicos, balance sagital). Luego propone una perspectiva totalmente diferente que analiza la forma de la columna, no en el plan sagital-coronal sino que en el plan vertical, es decir, integrando la gravedad como eje de construcción tridimensional. Comenzando por un análisis del esquema corporal global del cual forma parte la columna, se introducen las sinergias musculares utilizando puntos de referencia, definiendo líneas de tensión, arcos anatómicos y funcionales, resaltando la importancia de la función respiratoria estabilizadora de la forma de la columna vertebral toracolumbar. Esto demuestra que, cualesquiera que sean las anomalías pélvicas o frecuentes, el esquema biomecánico depende de una única ley única vinculada a la gravedad: la "ley del péndulo". Esto permite definir una columna vertebral de referencia, en comparación a modelos distintos, evocando el interés semántico práctico y terapéutico de tal perspectiva.

Descriptores: Columna vertebral; Balance postural; Curvaturas de la columna vertebral; Fenómenos biomecánicos.

INTRODUCTION

Man is the only primate with a lumbar curve in lordosis. This ensures strictly vertical bipedal stability when walking.[1] The organization of sagittal curvatures, known since Hippocrates, is a succession of rigid kyphosis (sacrum, thoracic spine, cranium) and mobile lordosis (lumbar and cervical spines).

Most authors only analyze the thoracolumbar spine separately in the sagittal plane, using angular vertebral semantics to explain the shape and biomechanics of the spine. Commonly accepted conclusions found in the literature include:

There is a strong relationship between the slope of the sacrum and lumbar lordosis.[2]

Roussuly et al.[1,3,4] define different parameters that enable the sagittal study of the shape.

Spino-pelvic parameters (Pelvic incidence, sacral slope, and pelvic tilt).

Segmentation of the sagittal curves according to the point of inflection separating lordosis and kyphosis is proposed in order to obtain angular calculations. However, these points of inflection are variable.

Lumbar lordosis is thus divided into two parts by the lumbar apex:

A lower lordosis is closely associated with the sacral slope and an almost constantly higher lordosis (20°).

Study conducted at the Centre Hospitalier InterCommunal des Alpes du Sud,Gap, France.
Correspondence: Centre Hospitalier InterCommunal des Alpes du Sud 1, place A. Muret. GAP, France 05000. Gilles-norotte@wanadoo.fr

http://dx.doi.org/10.1590/S1808-185120181701172493

Recebido em 11/23/2016, aceito em 02/08/2017.

- Finally, a classification of the sagittal shapes into four groups is proposed, according to the inclination and the slope of the sacrum.
- Sagittal balance is defined in terms of the vertebral body of C7 and seems relatively stable,[5] referring to either the sacrum or the center of the hips.
- The interdependence of the curvatures and the position of the pelvis are accepted by most authors.
- Statistical studies have analyzed these parameters in a large European population.[6]

However, all stress the great variability in these angulation calculations[7] that prohibits the defining of standards for them.[2] None actually proposes a scheme relating the curvatures to each other.

In this first part, we propose an overall biomechanical scheme that lets us define the ideal spinal shape in relation to two opposing models. In the second part, we explain the variations in the biomechanical scheme of the spine in terms of the anomalies commonly observed in patients with low back pain. This different view is based on a functional analysis of the corporal scheme (which includes the spine) in the vertical plane. In other words, it only refers to gravity as the axis of 3D construction. It is these rules that we will discuss here and that we will call the "Pendulum Law".

MATERIALS AND METHODS

The analysis of the difference between the pre- and postoperative total column radiographies of 300 patients who underwent standalone ALIF, in addition to several patients received daily for consultations about chronic low back pain, enabled us to establish the rules of the biomechanical scheme of the body proposed below.

Construction of the spine in the vertical plane

During growth, the spine acquires its shape against gravity. The muscle-aponeurotic synergies have the function of maintaining the vertical spinal anatomy in the three spatial planes (sagittal, coronal, and rotational). They integrate the current anomalies and organize the corporal biomechanical scheme, of which the spine is a part, as a function of this constant gravitational rule. (Figure 1)

We will define various important points; whether they are points of contact of the vertical with the curvatures (apex) or because they have a relationship with the anatomy (point of inflection of the curvatures, lung), or symbolize the muscle-aponeurotic complex insertion (reflection pulley, point of insertion).

The relationship between these points define the lines of tension of the three anatomical and/or functional arches, (Figure 2) permitting the establishment of a corporal organization scheme:

- Ensure the vital respiratory function, ensuring the equilibrium of lung pressures at a lower energy cost.
- Ensure the independence of breathing as a function of locomotion, as well as the stability and movement of the head via mobile "shock absorber" curvatures (Lumbar and cervical lordosis).
- The functional scheme of the thoraco-lumbar spine (which is the essential vertical axis of the corporal scheme) is consequently dependent on the respiratory function and its corporal muscular involvement.



Figure 1. Relationship between the body and gravity.
(E) - Equilibrium of muscle synergies.

Definition of the "Pendulum law" in the frontal plane

We found that whatever the "common" structure of an adult's spine, the only points of reference between them are that the pulmonary apices are horizontal and that their purpose is to balance the pulmonary pressures in breathing (pneumatic stabilization). The muscle synergies of the corporal scheme are asymmetrical. The point of attachment (A) of the pendulum is defined as the midpoint between the two pulmonary apices.

The plumb line remains above the sacral apex (point S). The point of confluence of the muscle-aponeurotic extensor complex is in front of point S.

The movement of the pendulum remains vertical (trunk) despite the oscillatory movements of the pelvis, the rotational axis of which is point S. When the trunk is in motion, the pendulum materialized from point E (equilibrium of muscle synergies) returns to its resting position. The height of the point (E) depends on the sagittal shape. The shape appears as a transient state in which the opposing forces are canceled around the vertical axis of the pendulum. (Figure 3)

In most cases, existing vertebral (rotatory and/or sagittal) or pelvic (sacral inclination) anomalies and degenerative changes have little impact on this "rule", which is challenged by more serious out-of-the-ordinary rotatory anomalies. We can then speak of pneumatic stabilization as logic for vertical construction of the thoracolumbar spine and the corporal scheme

In the sagittal plane (Figure 4)

There are two imperatives:

Stabilize the foundation (the pelvis) upon which the corporal construction is built.

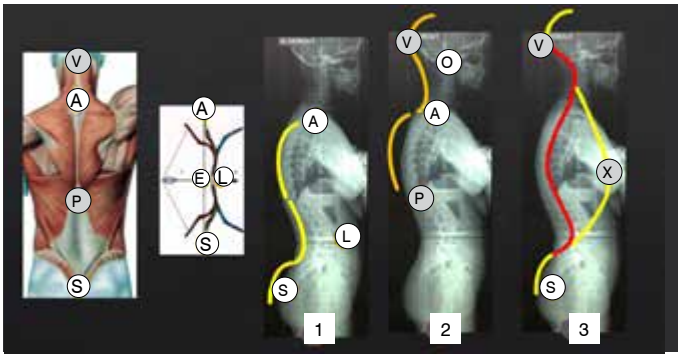

Figure 2. The three interwoven functional arches.
(A) point of attachment, (P) Lower posterior-inferior pulmonary apex, (S) sacral apex, (E) Equilibrium of muscle synergies, (L) lumbar apex, (O) occipital-cervical joint, (X) lower anterior pulmonary apex.

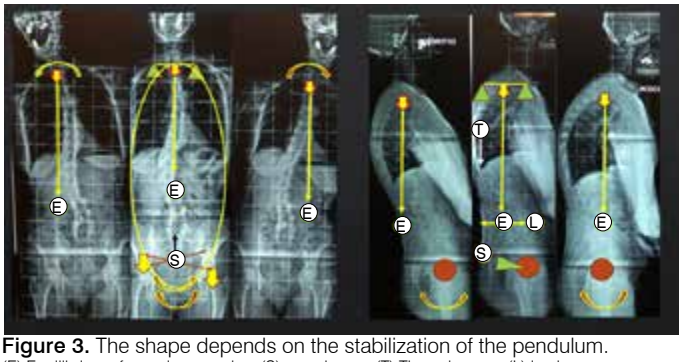

Figure 3. The shape depends on the stabilization of the pendulum.
(E) Equilibrium of muscle synergies; (S) sacral apex, (T) Thoracic apex, (L) lumbar apex.

The line that connects the apex of the sacrum (S), the center of the femoral heads (F), and the pubic symphysis (Y) constitutes the pelvic base in motion around (F) but stabilized by the antagonistic synergies of the muscles (glutei, psoas, abductors) of the lower limbs.

Whatever the "common" sagittal forms of the subjacent spine, the angle between the S/F segment and the horizontal plane is considerably fixed. Defining the "angle of stabilization of the base", its value is 15° (+/- 4°). The S/F distance is the "lever arm". It lengthens when the pendulum moves forward and shortens when it moves back.

Suspend the pendulum, the upper connection of which is the pulmonary apex (A), accurately.

Equilibrium of the pulmonary pressures is by needs applied in the sagittal plane during breathing. The pendulum always has point A as its connection. Normal breathing does not affect the pendulum or the sagittal position of the spine. Deep inhaling and exhaling and flexion-extension movements make the pendulum move. The resting point (E) of the pendulum lies equidistantly between the anatomical lumbar apex (L) and the vertical of the anatomical thoracic apex (T). It is located at the intersection of the vertical line from point A and the horizontal line passing through the anatomical lumbar apex (L), and is the point of equilibrium of the muscle synergies, defining the functional lumbar apex. The E/L distance is the arrow.

By definition then, the pendulum depends on gravity. It defines a "vertical line of tension" in the corporal muscle scheme: the A/E distance. Its position in space in relation to the base depends on changes and existing anatomical anomalies, but it remains the generator of the corporal biomechanical scheme, as a result of the spine.

Definition of the ideal spine (Figure 4)

The corporal scheme (that of the spine) will be defined by its anatomical and functional apices, which are at the same time pulleys of reflection of aponeurotic and muscular tensions and/or points of inflection of the curvatures. Therefore, its development follows the muscle synergies and depends on respiratory function.

Ideally, it is organized according to two schemes:

A vertical anatomical construction

That aligns the thoracic apex (T) above the sacral apex (S) (seeking verticality), creating an ideal lordosis aligning the thoracic apex (T), lumbar apex (L), and the symphysis (Y) within the axis of traction of the psoas. This line crosses the vertebral bodies harmoniously and obliquely. It defines an anatomical triangle connecting the angles (S, Y, T) stabilized above the center of rotation (F). The projection of L results from the plumb of F. The lumbar apex (L) is located in front of the upper plateau of L4.

A functional construction

The spine is made up of a series of rigid/flexible anatomical arches: sacral (rigid arch), lumbar (flexible), thorax (rigid), cervical (flexible), cranial (rigid), constituting a double reverse S system that ensures the Independence of the respiratory function.

With locomotor apparatus (sacral/lumbar/thoracic arch).

With movements of the head to the other side (thoracic/cervical/cranial arch).

The major line of the "tension of the functional arches" in this "ideal form" connects the apex of the sacrum (S), the posterior-inferior pulmonary apex (P), the superior pulmonary apex (A), the occipital--cervical joint (O), and the cranial apex (H).

The arrows are perpendicular to this line, distributed on either side of it, joining the points farthest from the curvatures. They are parallel and practically equidistant from its point of inflection. (Figure 5)

The shape and position of the thorax are defined as a function of its apices (A, X, P). The lower anterior pulmonary apex (X) defines the lower arrow of the thorax. The point P is the lower posterior pulmonary apex.

It represents the functional thoracic apex.

The thorax is intimately dependent on the "pendulum" and by consequence on the lumbar apex. Regardless of the existing anomalies, the lines of pelvic thoracic tension X/S and P/S always intersect at E.

The occipital cervical joint, when at rest, is located in a position within the prolongation of the rigid thoracic arch (P/A). The point of rotation of this P/A/O segment is A. It defines the line of tension of the thoracic cervical arch.

This system is called "ideal" since it aligns the two lines of tension of the functional pelvic thoracic (S/P/A) and thoraco-cervical (P/A/O) arches.

There is then a distribution of the anatomical/functional apices in the space that defines a shape and an "ideal" biomechanical scheme that will serve as a reference.

The variations of the sagittal shapes (Figure 6)

They depend solely on the integration of the isolated or associated anomalies (to be studied in the second part) by gravity. Here we will present two opposing models and compare them to the ideal scheme.

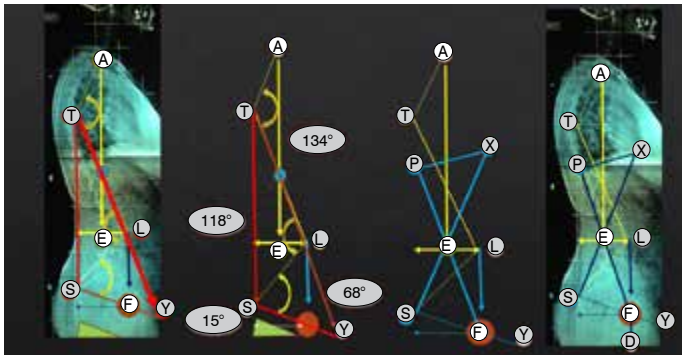

Figure 4. The criteria for an ideal spine.
(A) Point of attachment, (E) Equilibrium of muscle synergies, (F) Femoral heads, (L) lumbar apex, (P) Lower posterior-inferior pulmonary apex, (S) sacral apex, (T) Thoracic apex, (X) lower anterior pulmonary apex, (Y) Symphysis.

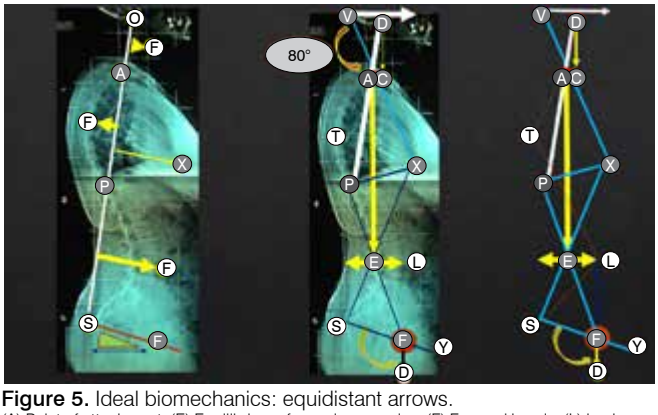

Figure 5. Ideal biomechanics: equidistant arrows.
(A) Point of attachment, (E) Equilibrium of muscle synergies, (F) Femoral heads, (L) lumbar apex, (P) Lower posterior-inferior pulmonary apex, (S) sacral apex, (T) Thoracic apex (X) lower anterior pulmonary apex, (Y) Symphysis.

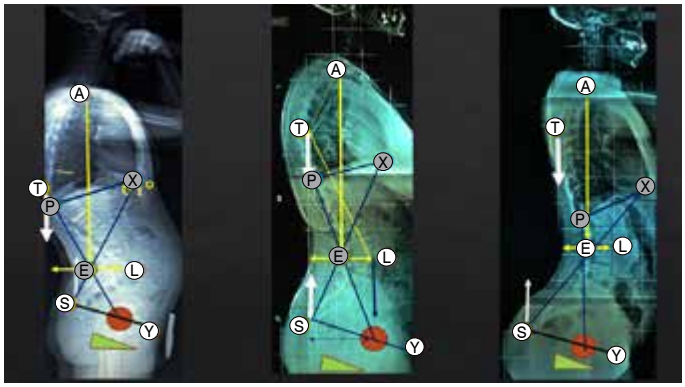

Figure 6. Opposing models comply with the pendulum law.
(A) Point of attachment, (E) Equilibrium of muscle synergies, (L) lumbar apex, (P) Lower posterior-inferior pulmonary apex, (S) sacral apex, (T) Thoracic apex (X) lower anterior pulmonary apex, (Y) Symphysis.

The anomalies modify the distribution of the apices. The modified anatomical triangle is relocated in the center F to compensate for the horizontal displacement and the height of the pendulum and to maintain the angle of stabilization. However, the law continues to suspend (attach) the pendulum in such a way that it is equidistant from the lumbar and thoracic apices. Therefore, the pendulum organizes the biomechanical scheme.

The alignment of T with S slides forwards or backwards according to the anomalies.

There is a disassociation of the lines of tension of the functional arches P/A/O whose axis is A (hook of the pendulum). Rotation depends on the height of the thoracic apex.

The position of the head (O) depends on this thoraco-occipital line P/A/O and also on the anterior line X/V. V represents the muscular insertion. The horizontal arrow passing through V is aligned with the vestibular duct/eyeball which enables the stability of the head when breathing. The line X/V passes through the cervical pendulum P and is intersected by the plumb line from O and the horizontal passing through A.

Overall, the corporal scheme depends on the relationship between the pendulum (line A/E) and the hips F, whatever the common anomalies. This scheme of proportionality linked to gravity demonstrates the independence of the interdependance of the curves.

DISCUSSION

The classifications of the shapes of the spine in the sagittal or coronal plane are based on angle measurements.

This type of analysis is static, mono-planar, and unsatisfactory.

The angle measurements vary depending on the patient's breathing or on whether or not the patient is in a relaxed position.

There are several shapes, including opposites, for the same angle (of lordosis or kyphosis or spino-pelvic parameters).

Pelvic incidence does not integrate the apex of the sacrum, which is the pulley of the extensor system whose axis is the hip. This mathematical construction (perpendicular to the medial part of the sacrum) does not account for the roll up of the sacrum or its vertical or sagittal anomalies. Furthermore, lumbosacral anomalies are quite common, relativizing interest in the slope of the sacrum in practice.

By isolating the thoracolumbar spine from the corporal scheme, the muscular synergies, including the stabilizing effect of breathing, and the notion of "de-alignment" of the T/S apices, which allow us to define specific biomechanics, are unknown. Lordosis does not depend on pelvic incidence except as a way to stabilize the thorax.

Gravity is the only axis of 3D construction, explaining the shape as a whole through a proportionality scheme. The lines of tension imply that the anomalies of the base (pelvis) and/or the spine are always interdependent. These modifications are organized around the pendulum law. An early and perfect surgical correction. (Figure 7) of a major anomaly results in an adaptation in accordance with the standard scheme years later.

This law has multiple interests:

To explain and classify the patterns of degenerative discogenic collapse in the rotatory plane (de novo adult scoliosis) and in the sagittal plane.[8,9]

To analyze the modifications of the degenerative biomechanical scheme pre- and postoperatively in patients who undergo standalone ALIF. ALIF restores disc height and "re-extends" the anterior lumbar arch. The preserved muscles facilitate "auto-adaptation". The patient recovers and their biomechanical scheme improves according to the criteria of the Pendulum Law. (Figures 8 and 9) This analysis gives us a more dynamic vision of the corporal scheme in its entirety and of the compensatory mechanisms that ensure our relationship with gravity (hip/head).

The therapeutic consequences are reduced iatrogenic costs associated with the use of posterior instrumentation in elderly patients.

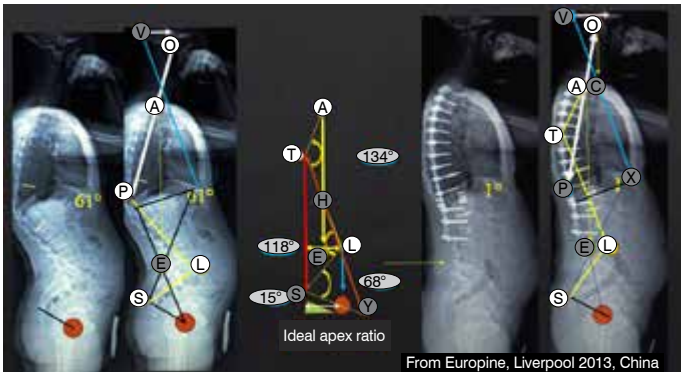

Figure 7. Auto-stabilization according to the ideal criteria.
(A) Point of attachment, (E) Equilibrium of muscle synergies, (L) lumbar apex, (O) occipital-cervical joint, (P) Lower posterior-inferior pulmonary apex, (S) sacral apex, (T) Thoracic apex (X) lower anterior pulmonary apex, (Y) Symphysis.

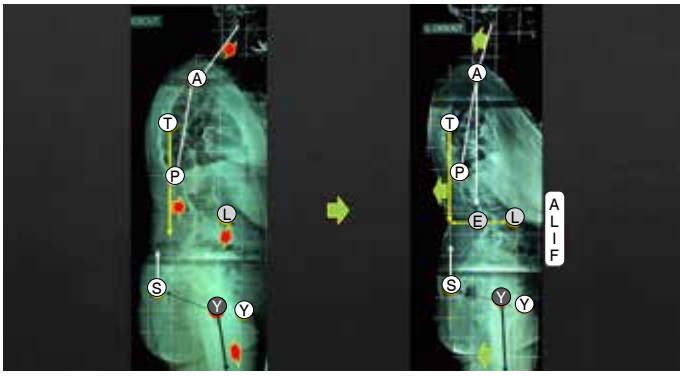

Figure 8. Analysis of the body before and after standalone A/OLIF.
(A) Point of attachment, (E) Equilibrium of muscle synergies, (L) lumbar apex, joint, (P) Lower posterior-inferior pulmonary apex, (S) sacral apex, (T) Thoracic apex (X) lower anterior pulmonary apex, (Y) Symphysis.



Figure 9. The patient recovers the shape of the spine according to the pendulum law.
(A) Point of attachment, (E) Equilibrium of muscle synergies, (F) Femoral heads, (L) lumbar apex, joint, (P) Lower posterior-inferior pulmonary apex, (S) sacral apex, (T) Thoracic apex (X) lower anterior pulmonary apex, (Y) Symphysis.

CONCLUSIONS

There will always be two complementary ways of thinking about the spine according to the pathology. Each of them has its own tools:

Bone semantics, centered on deformity, using angle measurements, sagittal analysis, imposing a definitive shape with posterior instrumentation.

Discogenic semantics, centered on the degenerative biomechanism (discogenic collapse), with classification of the degenerative collapses, and using standalone ALIF to preserve the muscles and improve the biomechanical scheme of the patient.

However, there is a single rule that explains three-dimensional nature of the spine: gravity. Therefore, we can propose a dynamic definition of the spine: "The shape of the spine appears as a

transitory state in which the opposing forces cancel each other out around a vertical axis, stabilizing the pulmonary apices according to the criteria of the Pendulum Law so that the respiratory cost will be minimal".

This law has several interests:

To identify and classify the biomechanical schemes according to the anomalies. (PART II)

To study their specific degenerative biomechanisms.

To specify the indications and outcomes of standalone ALIF in degenerative pathology.

All the authors declare that there are no potential conflicts of interest regarding this article.

CONTRIBUTIONS OF THE AUTHORS: The author of this manuscript that describes an institutional study is GN.

REFERENCES

1. Roussouly P, Pinheiro-Franco JL. Sagittal parameters of the spine: biomechanical approach. Eur Spine J. 2011;20(Suppl 5):578-85.
2. Stagnara P, De Mauroy JC, Dran G, Gonon GP, Costanzo G, Dimnet J, Pasquet A. Reciprocal angulation of vertebral bodies in a sagittal plane: approach to references for the evaluation of kyphosis and lordosis. Spine (Phila Pa 1976). 1982;7(4):335-42.
3. Roussouly P, Berthonnaud E, Dimnet J. Geometrical and mechanical analysis of lumbar lordosis in an asymptomatic population: proposed classification. Rev Chir Orthop Reparatrice Appar Mot. 2003;89(7):632-9.
4. Roussouly P, Gollogly S, Berthonnaud E, Dimnet J. Classification of the normal variation in the sagittal alignment of the human lumbar spine and pelvis in the standing position. Spine (Phila Pa 1976). 2005;30(3):346-53.
5. Kuntz C 4th, Levin LS, Ondra SL, Shaffrey CI, Morgan CJ. Neutral upright sagittal spinal alignment from the occiput to the pelvis in asymptomatic adults: a review and resynthesis of the literature. J Neurosurg Spine. 2007;6(2):104-12.
6. Mac-Thiong JM, Roussouly P, Berthonnaud E, Guigui P. Sagittal parameters of global spinal balance: normative values from a prospective cohort of seven hundred nine Caucasian asymptomatic adults. Spine (Phila Pa 1976). 2010;35(22):E1193-8.
7. **Norotte G, Craviairi T, Hammami R, Garotta L, Precup S. Loi du pendule: comment se modifie le shéma biomécanique sagital de la colonne en fonction des anomalies courantes? Rachis. 2014;(6):12-5.**
8. Norotte G.,Craviari T,Hammami R, Garotta L, Dehoux E. Classification "discogénic "des scolioses lombaires dégénératives <50°: effondrement disco-génique rotatoire (EFDR). Rachis. 2012;(6):8-10.
9. **Norotte G, Craviairi T,Hammami R,Garotta L,Dehoux E. Classification des effondrements disco-géniques dans le plan sagital (EFDS): intérêt sémantique, pratique et thérapeutique dans les indications d'alif stand alone. Rachis. 2013;(6):11-5.**

THE "PENDULUM LAW" - HOW TO EXPLAIN THE COLUMN SHAPE BASED ON COMMON ANOMALIES? PART II

A "LEI DO PÊNDULO" – COMO EXPLICAR A FORMA DA COLUNA COM BASE EM ANOMALIAS COMUNS? PARTE II

LA "LEY DEL PÉNDULO" – ¿CÓMO EXPLICAR LA FORMA DE LA COLUMNA EN FUNCIÓN DE LAS ANOMALÍAS COMUNES? PARTE II

Gilles Norotte[1]

1. Centre Hospitalier InterCommunal des Alpes du Sud, Gap, France.

ABSTRACT

In Part I, the author defines an organizational law of the body schema: the "pendulum law", describing an ideal biomechanical structure of the spine. Thus, he shows how the common variations and anomalies, whether isolated or associated, modify the standard biomechanical scheme. The variations of isolated "curl/roll up" of the sacrum. Anomalies of the lumbosacral joint in the sagittal (LSS) and/or rotational (LSR) plan. Anomalies of stabilization of the capsule of the hip joint and the sacro-diaphyseal angle. Specific anomalies with grade 1 spondylolysis (SL). Segmental anomalies of the vertebral discs in flexion (Rx). Associated anomalies (SL + Rx + ASL= Rx). The interest of studying the impact on the vertical construction of the vertebral column, according to the "ideal" scheme is to establish the physiological limits of this gravitational law, to identify the anomalies, to classify schemes and types, and the biomechanical degenerative consequences.

Keywords: Spine; Postural balance; Spinal curvatures.

RESUMO

Na Parte I, o autor define uma lei organizacional do esquema corporal: a "lei do pêndulo", que descreve uma estrutura biomecânica ideal da coluna vertebral. Assim, demonstra como as variações e alterações comuns, sejam isoladas ou associadas, modificam o esquema biomecânico padrão. Variações de "enrolamento" isolado do sacro. Anomalias da articulação lombossacral no plano sagital (LSS) e/ou rotacional (LSR). Anomalia de estabilização da cápsula da articulação do quadril e do ângulo sacro-diafisário. Anomalias específicas com espondilólise (SL) de grau 1. Anomalias segmentares dos discos vertebrais em flexão (Rx). Anomalias associadas (SL + Rx + ASL= Rx). O interesse de estudar o impacto sobre a construção vertical da coluna vertebral, de acordo com o esquema "ideal" é estabelecer os limites fisiológicos dessa lei gravitacional, identificar as anomalias, classificar esquemas e tipos e as consequências biomecânicas degenerativas.

Descritores: Coluna vertebral; Equilíbrio postural; Curvaturas da coluna vertebral.

RESUMEN

En la Parte I, el autor define una ley organizacional del esquema corporal: la "ley del péndulo", describiendo una estructura biomecánica ideal de la columna. De esta forma, demuestra como las variaciones y anomalías comunes, ya sean aisladas o asociadas, modifican el esquema biomecánico estándar. Las variaciones de "enrollamiento" aislado del sacro. Las anomalías de la articulación lumbosacra en el plan sagital (ALS) y/o rotatoria (ALSR). Las anomalías de estabilización de la cápsula de la articulación de la cadera y del ángulo sacro-diafisario. Las anomalías específicas con espondilólisis (SL) de grado 1. Las anomalías segmentarias de los discos vertebrales en flexión (Rx). Las anomalías asociadas (SL+Rx+ASL= Rx). El interés de estudiar el impacto sobre la construcción vertical de la columna, en función del esquema "ideal" es el de establecer los límites fisiológicos de esta ley gravitacional, de identificar las anomalías, de catalogar esquemas y tipos y las consecuencias biomecánicas degenerativas.

Descriptores: Columna vertebral; Balance postural; Curvaturas de la columna vertebral.

INTRODUCTION

In our first article (Part I),[1] we explained why the shape of the spine does not depend on the spino-pelvic parameters, but rather on the "Pendulum Law". Here we provide the main biomechanical schemes that integrate the common variations and anomalies,[2] whether isolated or associated. We will comment on the impact to the vertical construction of the spine, according to the "ideal" scheme, in order to establish the physiological limits of this gravitational law.

METHOD

We will successively study different situations frequently encountered in consultations of patients with chronic lumbo-radiculalgia:

- Variations in the isolated "roll up" of the sacrum.
- Anomalies of the lumbo-sacral joint in the sagittal (LSS) and/or rotatory (LSR) planes.
- Anomalies of stabilization of the capsule of the hip joint and the sacro-diaphyseal angle.

Study conducted at the Centre Hospitalier InterCommunal des Alpes du Sud, Gap, France.
Correspondence: Centre Hospitalier InterCommunal des Alpes du Sud 1, place A. Muret. GAP, France. 05000. Gilles-norotte@wanadoo.fr

http://dx.doi.org/10.1590/S1808-185120181701172494

Recebido em 11/23/2016, aceito em 02/08/2017.

- Anomalies of grade 1 spondylolisthesis (SL) (specific model).
- Segmental anomalies of vertebral discs in flexion (Rx).
- Associated anomalies (SL+Rx+ASL= Rx).

Variations in the "roll up" of the sacrum

We will only consider spines that had no a priori disco-vertebral anomalies above the pelvis.

The variation in the inclination of the sacrum is commonly taken as a reference (Part I). But, in reality, it is more than an anomaly of the "roll up of the sacrum", around the axis of rotation (F). (Figure 1)

The front edge of the sacrum (B) is positioned in a progressively vertical manner from F, which corresponds to a progressive opening of the angle of the roll up of the sacrum (S/F/B). (The pelvic incidence linked geometrically to the sacral slope does not take the apex "S" into account.)

This essentially defines an "adaptive" variation in the height of the lumbar apex (L). In the two extreme cases, the apex is "high" for opposing reasons:

- A vertical sacrum has a level sacral slope. The edge B of the sacrum is located behind F. The spine seeks to "create curves" to position the pendulum.
- A horizontal sacrum has an inclined sacral slope: the spine seeks "horizontality" first. The misalignment of T/S usually appears from the upper apex (L) to the L3/L4 disc. The arm of the lever (S/F) increases.

The sacral slope follows the angles of the roll up of the sacrum S/F/B. Point B is located above the line of tension P/F, defined by the pendulum. It is then projected differently according to the center of rotation (F). The shapes depend in this case on the conjunction of the pendulum law (The position of E slides along the segment F/P) and the angle of the roll up and of the sacral slope in "strictu sensu". We noticed a drop in point P approaching the lumbar apex L, which rises to compensate the inclination of the slope and explains the elongation of the thorax in height, to the extent that the sacrum "rolls" (horizontalization) and the angle F/P/A opens.

The sacral slope depends on the position of the pendulum, (Figure 2) i.e. on the anomalies above. (It cannot, then, in and of itself explain or classify the shapes of the spine). The posterior misalignment of T in accordance with S brings a double stabilizing effect at the level of the pelvis: an increase in the angle of the roll up (B reaches the vertical of F), combined with a flattening of the sacral slope under the effect of displacement/lowering behind the pendulum. This leads to a rupture in the pelvic-thoracic line of tension F/B/P.

The head (apex O) is positioned following the line of tension of the thoraco-occipital arch, known as the "long" line of tension (P/A/O). In the scheme of reference, the thoraco-occipital line of tension P/A/O is aligned over the pelvic-thoracic line A/P/S: the four points are aligned in this "ideal" configuration S/P/A/O. The pendulum is practically equidistant from F/P.

Anomalies of the lumbo-sacral joint

We will refer to the uni- or bilateral transverso-sacral anomalies, or to any anomaly, that involves the first non-functional L5/S1 disc. From the front, this moveable disc is normally high. In profile, the angle of the roll up of the neosacrum (S/F/B, lengthened by the anomaly) very often goes beyond the vertical passing through F. The edge of the sacrum (B) is then located in front of the center of rotation (F). (Figure 3)

The anterior misalignment of T/S is the rule. The arm of the lever S/F lengthens. The alignment of T/S can be obtained in case of association with anomalies of the retrolisthesis type, isthmic lysis, or "compensatory" Rx. (cf. lines below)

The pendulum is in the lower rear position. The sacral pseudo--slope is flattened, the lumbar apex paradoxically low in spite of the horizontalization of the neosacrum.

In all the cases, we noted a modification of the line of tension of the thoraco-occipital arch. Normally, this aligns above the P/A/O (the so-called "long" line of tension). Then the head is aligned above the so-called "short" line of tension T/A/O.

Joint anomalies very often include a "rotatory" note. (Figure 4) Following these rules.

The anomalies of the angle of stabilization of the capsule of the hip joint and the angle of stabilization of the sacro-diaphyseal angle S/F/D.

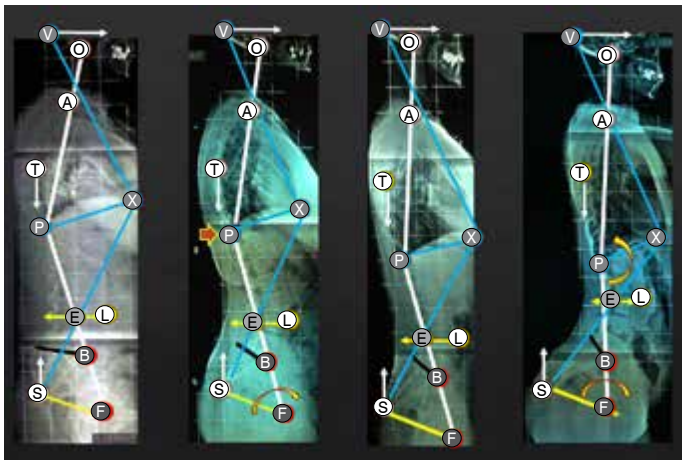

Figure 1. Variations in the angles of the "roll up of the sacrum" S/F/B and the sacral slope.
(A) Point of attachment, (E) Equilibrium of muscle synergies, (F) Femoral heads, (L) lumbar apex, joint, (P) Lower posterior-inferior pulmonary apex, (S) sacral apex, (T) Thoracic apex (X) lower anterior pulmonary apex.

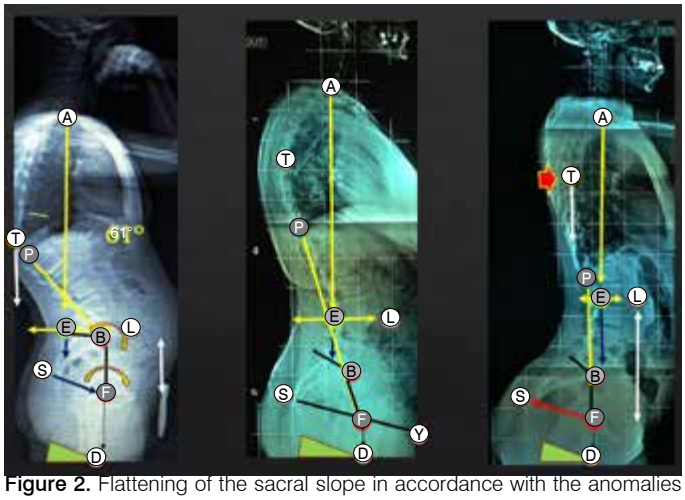

Figure 2. Flattening of the sacral slope in accordance with the anomalies above: rupture of the pelvic thoracic line F/B/P, posterior T/S misalignment.
(A) Point of attachment, (E) Equilibrium of muscle synergies, (F) Femoral heads, (L) lumbar apex, joint, (P) Lower posterior-inferior pulmonary apex, (S) sacral apex, (T) Thoracic apex, (Y) Symphysis.

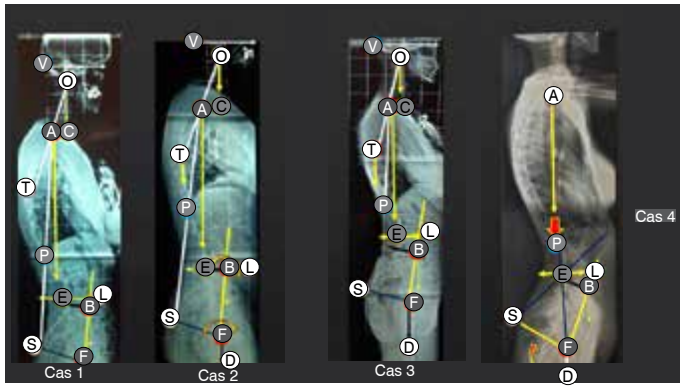

Figure 3. Isolated anomalies of the lumbo-sacral joint (LSJ): Increase in the angle of roll up by the neosacrum case 4 S/F/D.
(A) Point of attachment, (E) Equilibrium of muscle synergies, (F) Femoral heads, (L) lumbar apex, joint, (P) Lower posterior-inferior pulmonary apex, (S) sacral apex, (T) Thoracic apex.

The angle of "stabilization of the capsule of the hip joint" has been defined in accordance with the horizontal passing through the center of the femoral heads at an angle between 15°+/-4°, which leads to assume vertical femurs. There are anomalies in which this angle reaches >20° ("diaphysis D" femurs) to maintain the femurs in a vertical position.

The sacro-diaphyseal (S/F/D) angle of stabilization changes to stabilize the pendulum. (Figure 5) The association of an anomaly of the lumbo-sacral joint with an anomaly of the S/D angle of stabilization represents one of the physiological limits of pendulum law "A". Within its limiting shapes (case no. 4), the lowering of point P is greater (elongation of the lungs) and the sacro-diaphyseal angle (S/F/D) opens.

We also note opposing shapes with a null angle of stabilization of the capsule of the hip joint with a vertical sacrum.

Grade 1 spondylolisthesis: there is "sometimes" a "specific" biomechanical scheme

Due to its hyper-mobility in extension, this anomaly changes according to the biomechanical scheme. The pendulum (A) is aligned directly above S following its verticality, reforming an anatomical triangle, aligning the Y/L/A apex as an "ideal" scheme. But the functional organizing scheme is based on the "equidistant" construction of T/L from the cervical pendulum "C".

These rules give a specific shape and biomechanical scheme to the spine. (Figure 6) The lumbar apex is lower than normal, except when there is an associated anomaly (of the angle of stabilization, as in case no. 4, for example). The angle of stabilization of the capsule of the hip joint closes. The head positions itself over the "short" thoraco-occipital line of tension T/A/O.

But not all lyses adopt this scheme according to the associated anomalies.

"Rx type" disco-vertebral anomalies in flexion

These are disco-vertebral anomalies that function in flexion and are responsible for early descending discogenic cascades. They often cause retrolisthesis "R" (cf. EFDS classification). They generally involve 2 or 3 discs (that is, "x" discs). They are called "Rx" and numbered by the lowest level of retrolisthesis from bottom to top (disc L5/S1 = 1, L4/L5 = 2, etc.). We found them at all levels of the spine, defining the shapes and the specific biomechanisms. (Figure 7)

In order to respect the pendulum law (Figure 8), these develop a subjacent compensation in lordosis, raising the thoracic apex to compensate when the anomaly is low (<R4x), flattening the thorax. In higher anomalies that cannot compensate above the anomaly, we noted a lowering of the thoracic apex P and characteristic subjacent hyperlordosis. The posterior misalignment generally appears for anomalies higher than level R3x. The arm of the lever (S/F) is shortened.

All have a low lumbar apex and a flattening of the sacral slope. (Figure 2)

In the absence of other anomalies, the line of tension of the thoraco-occipital arch P/A/O extends to R5x.

High thoracic shapes (>R6x) explain rounded shoulders with posterior T/S misalignment but without visible retrolisthesis. The positioning of the head is aligned above the short arch T/A/O. In the extreme shapes (Figure 9), the pendulum law forces the opening of the sacro-diaphyseal angle in order to maintain balance.

Associated shapes

The association of spondylolisthesis (SL) and a high type Rx anomaly (Sl1 + R8x) suppresses this sacro-diaphyseal "tension of synergic opening". The rules of construction are then those of grade 1 spondylolisthesis (Figure 1), but the arch of the thoraco-occipital tension follows the line P/A/O.

DISCUSSION

The pendulum law enables an explanation of the different shapes and biomechanical schemes of the spine integrating the variables and the common anomalies of construction, encountered in 95% of the patients seen in consultations for chronic lumbo-radicular pain who generally presented these small anomalies responsible for specific discogenic cascades.

The analysis of these schemes lets us define the limits of the "physiological" integration of this gravitational law. It can obviously be called into question for more serious anomalies that fall outside of this profile.

We observed three frequent types of adaptation:

- The line of tension of the "long" thoraco-occipital arch P/A/O

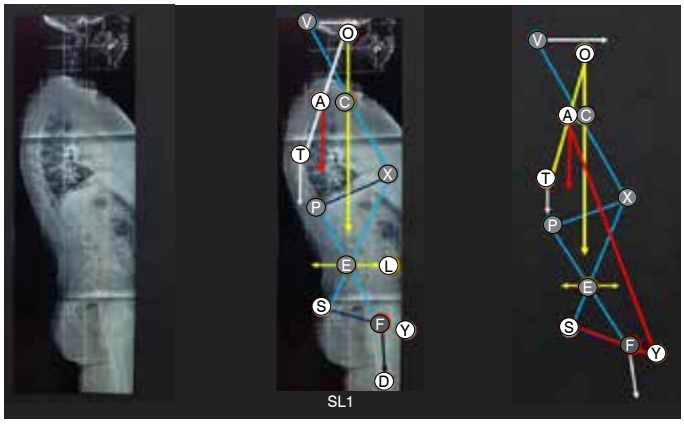

Figure 4. Specific spondylolisthesis (S1) scheme: cervical pendulum.
(A) Point of attachment, (E) Equilibrium of muscle synergies, (F) Femoral heads, (L) lumbar apex, joint, (P) Lower posterior-inferior pulmonary apex, (S) sacral apex, (T) Thoracic apex, (X) lower anterior pulmonary apex, (Y) Symphysis.

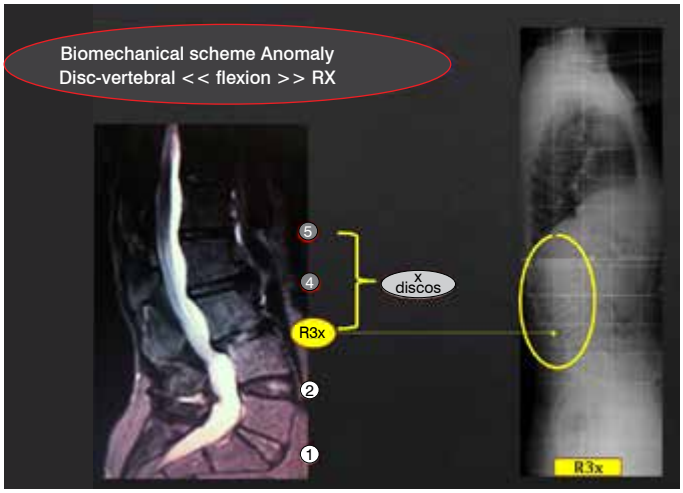

Figure 5. Rx type disc anomaly in flexion.

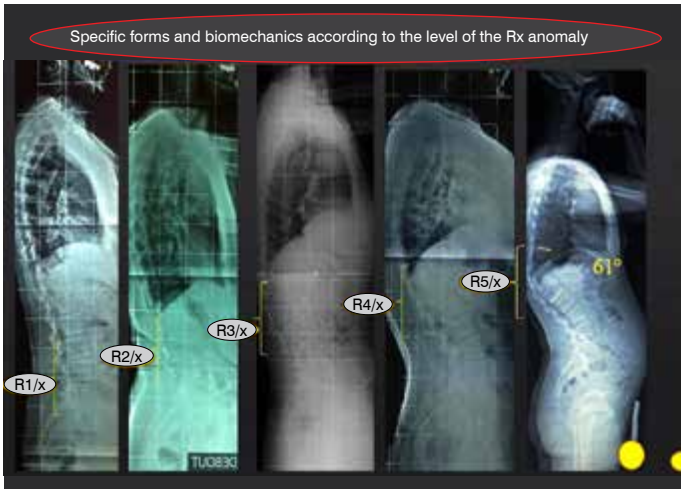

Figura 6. Anomalias discovertebrales en flexion (tipo Rx) según el nivel.

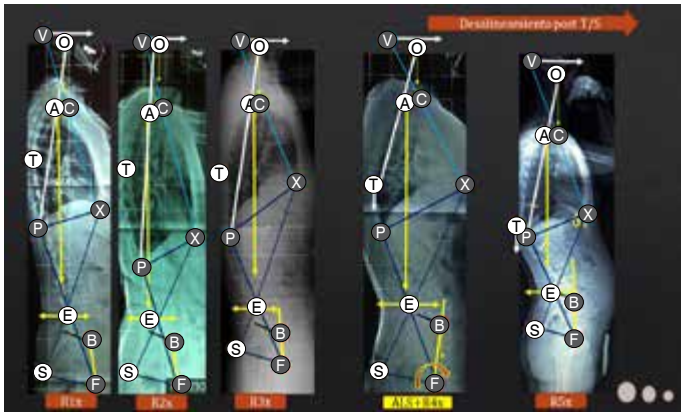

Figure 7. Integration of Rx type anomalies by the pendulum law.
(A) Point of attachment, (E) Equilibrium of muscle synergies, (F) Femoral heads, (P) Lower posterior-inferior pulmonary apex, (S) sacral apex, (T) Thoracic apex, (X) lower anterior pulmonary apex.

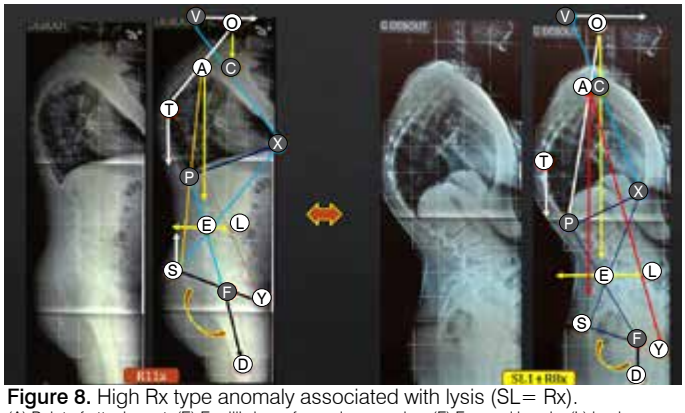

Figure 8. High Rx type anomaly associated with lysis (SL= Rx).
(A) Point of attachment, (E) Equilibrium of muscle synergies, (F) Femoral heads, (L) lumbar apex, joint, (P) Lower posterior-inferior pulmonary apex, (S) sacral apex, (T) Thoracic apex, (X) lower anterior pulmonary apex, (Y) Symphysis.

is modified by a short line of tension T/A/O when there is a situation of "functional shortening of the lumbar muscle synergies": anomaly of the angle of stabilization, sagittal (LSS) and rotatory (LSR) anomaly of the lumbo-sacral joint, grade 1 isthmic lysis, high Rx type kyphosis.

- The opening of the sacro-diaphyseal angle of stabilization is observed whenever an anomaly puts the pendulum law into play because of its "wideness" in opposing situations (LSJ) or high Rxs.
- Finally, pendulum law "A" slides towards that of pendulum "C" becoming the organizer of the functional sagittal scheme in some specific cases of grade 1 spondylolisthesis.

CONCLUSION

The biomechanical schemes in the sagittal plane of the spine that integrate the common anomalies are "governed" by the "pendulum law" in a huge majority of cases. The interests are several in defining these schemes:

To classify in a precise manner the sagittal shapes according to the anomalies of construction.

To study their functional biomechanics in order to analyze and classify the degenerative cascades in the sagittal/coronal plane.

To exchange the classical type "monoplanar sagittal, angular, and static analysis of degenerative pathology and its vertebral semantics for discogenic semantics and a biomechanical perspective.

All the authors declare that there are no potential conflicts of interest regarding this articles.

CONTRIBUTIONS OF THE AUTHORS: The author of this manuscript that describes an institutional study is GN.

REFERENCES

1. Norotte Gilles, La "ley del Péndulo" o como explicar la forma 3D de la columna? Proposicion de un esquema biomecánico de una column ideal. Revista Chilena de Neurocirugia. 2015; 41:8-13.
2. Norotte Gilles, Loi du Pendule : comment se modifie le shéma biomécanique sagital de la colonne en fonction des anomalies courantes? Rachis. 2014;(6):12-15.

EPIDEMIOLOGIA DO TRAUMATISMO RAQUIMEDULAR TRATADO CIRURGICAMENTE NO HOSPITAL DAS CLÍNICAS DA UNICAMP

EPIDEMIOLOGY OF SPINAL TRAUMA SURGICALLY TREATED AT THE UNICAMP HOSPITAL DAS CLÍNICAS

EPIDEMIOLOGÍA DEL TRAUMATISMO RAQUIMEDULAR TRATADO QUIRÚRGICAMENTE EN EL HOSPITAL DAS CLÍNICAS DE UNICAMP

Otávio Turolo da Silva[1], Enrico Ghizoni[1], Helder Tedeschi[1], Andrei Fernandes Joaquim[1]

1. Departamento de Neurologia, divisão de Neurocirurgia da Unicamp, Campinas, SP, Brasil.

RESUMO

Objetivo: Reportar o perfil epidemiológico dos pacientes operados para tratamento do TRM no Hospital das Clínicas da UNICAMP. Métodos: Pacientes maiores de 14 anos, com TRM operados no serviço no período de 2012 a 2017, com dados radiológicos e clínicos completos foram avaliados. Resultados: 143 pacientes foram incluídos, sendo 120 homens e 23 mulheres, com idade média de 37,8 anos. Quedas (32%), acidentes de motocicletas (26%) e de automóveis (24%) foram os mecanismos de trauma mais comuns. O nível vertebral mais acometido foi o de C6 (11%) e a maioria dos pacientes tinha algum déficit neurológico (55%). A taxa geral de complicação pós-operatória foi de 23%. Conclusões: O Traumatismo Raquimedular (TRM) tem alto impacto sócio-econômico devido sua alta morbi-mortalidade, sendo que é necessário estudar sua epidemiologia para o desenvolvimento de políticas públicas de prevenção e financiamento do tratamento do mesmo. ***Nível de evidência III. Tipo de estudo: Estudo Retrospectivo.***

Descritores: Traumatismos da medula espinal; Coluna vertebral; Cirurgia; Tratamento; Epidemiologia.

ABSTRACT

Objective: To report the epidemiological profile of patients operated for treatment of spinal trauma in the UNICAMP Hospital das Clínicas. Methods: Patients older than 14 years with spinal trauma operated in the service from 2012 to 2017 with complete radiological and clinical data were evaluated. Results: A total of 143 patients were included, 120 men and 23 women, with a mean age of 37.8 years. Falls from height (32%), motorcycle (26%) and car accidents (24%) were the most common trauma mechanisms. The most affected vertebral level was C6 (11%) and most patients (55%) had some neurological deficits. The overall postoperative complication rate was 23%. Conclusions: Spinal trauma has a high socioeconomic impact due to its high morbidity and mortality, and it is necessary to study its epidemiology for the development of public policies for prevention and treatment financing. ***Level of Evidence: III. Type of study: Retrospective study.***

Keywords: Spinal cord injury; Spine; Surgery; Treatment; Epidemiology.

RESUMEN

Objetivo: Describir el perfil epidemiológico de los pacientes operados para tratamiento quirúrgico debido a TRM en el Hospital das Clínicas de UNICAMP. Métodos: Se evaluaron pacientes mayores de 14 años con TRM operados en el servicio de 2012 a 2017, con datos radiológicos y clínicos completos. Resultados: Fueron incluidos 143 pacientes, siendo 120 hombres y 23 mujeres, con una edad promedio de 37,8 años. Caídas de altura (32%), accidentes de motocicleta (26%) y accidentes de autos (24%) fueron los mecanismos de trauma más comunes. El nivel vertebral más afectado fue C6 (11%) y la mayoría de los pacientes tenía algún déficit neurológico (55%). La tasa global de complicaciones postoperatorias fue del 23%. Conclusiones: El TRM tiene un alto impacto socioeconómico debido a su alta morbilidad y mortalidad; por lo tanto es necesario estudiar su epidemiología para el desarrollo de políticas públicas de prevención y financiamiento del tratamiento. ***Nivel de evidencia: III. Tipo de Estudio: Estudio retrospectivo.***

Descriptores: Traumatismos de la medula espinal; Columna vertebral; Cirugía; Tratamiento; Epidemiología.

INTRODUÇÃO

O traumatismo raquimedular (TRM) compreende as lesões da coluna vertebral, com ou sem acometimento da medula, bem como as lesões disco ligamentares associadas, secundárias a quaisquer eventos traumáticos, podendo ter sido resultado do impacto direto ou não na coluna vertebral.[1] Devido à relevância em termos de morbidade e mortalidade das lesões medulares, novos protocolos de atendimento são criados a fim de facilitar e aprimorar o tratamento dos pacientes.[2]

Nos Estados Unidos, estima-se que aproximadamente sejam vítimas de lesão medular traumática, com um custo total acumulado de 1,1 à 4,6 milhões de dólares por paciente,[3] considerando despesas hospitalares, dias perdidos de trabalho e ônus da seguridade social. No Brasil, estima-se que haja 6 a 8 mil casos novos por ano. Contudo, trabalhos epidemiológicos são escassos em âmbito nacional.[4] As lesões traumáticas da coluna vertebral podem ser divididas quanto ao nível de acometimento em: junção crânio-vertebral, coluna cervical subaxial, coluna tóraco-lombar e coluna sacral.[5-6]

Trabalho realizado no Departamento de Neurologia, divisão de Neurocirurgia da Unicamp – Campinas, SP, Brasil.
Correspondência: Universidade Estadual de Campinas. Rua Tessália Vieira de Camargo, 126, Departamento Neurologia. Cidade Universitária. 13083-887. Campinas, SP, Brasil .andjoaquim@yahoo.com

http://dx.doi.org/10.1590/S1808-185120181701179262

Recebido em 30/04/2017, aceito em 26/10/2017

Cada seguimento deve ser avaliado de maneira isolada, com diferenças e particularidades entre eles.

No atendimendo pré-hospitalar, a equipe de resgate deve garantir uso do colar cervical e cuidados com mobilização descompressiva.[6] Após admissão hospitalar, todos os pacientes com TRM devem ser avaliados em caráter de urgência, não podendo ser postergada a avaliação.[7]

MÉTODOS

Foram avaliados pacientes operados pela disciplina de Neurocirurgia da Unicamp que sofreram TRM no período de 2012 até fevereiro de 2017. Todos os pacientes foram operados pelo mesmo cirurgião (AFJ). Houve seguimento ambulatorial pós operatório, em geral, no período de um mês, três meses, seis meses e, por fim, anualmente. Lesões vertebrais em qualquer seguimento foram incluídas e todos os pacientes tinham mais do que 14 anos. Casos operados fora do serviço ou com dados clínicos e radiológicos incompletos foram excluídos do estudo.

Através de revisão de prontuários, foram avaliados dados referentes a idade, sexo, data do acidente, mecanismo do trauma, nível de lesão, grau da lesão pelo *American Spine Injury Association Impairment Score (AIS)* (Tabela 1)[8] e complicações pós-operatórias. Para a análise estatística foi usado o programa STATA MP ver. 13 (StataCorp®).

Para a revisão de literatura, foi realizado pesquisa, em janeiro de 2017, no banco de dados Pubmed/MEDLINE com os descritores MeSH: "Spine trauma" OR "Spine" OR "trauma" AND "surgery". Foram encontrados 249.127 artigos. Foram avaliados apenas artigos escrtitos em lingua inglesa, aqueles que tinham seus textos completos e se enquadravam no tema, sendo encontrado 415 artigos. Através da leitura dos resumos, foram selecionados 25 artigos para compor a discussão.

O presente estudo foi aprovado pelo Comitê de Ética em Pesquisa da Unicamp CAAE – 17337313.7.0000.5404. Por se tratar de um estudo de revisão de prontuário, foi dispensado uso de TCLE.

Tabela 1. Graduação neurológica segundo o AIS (ASIA ImpairmentScale).[8]

A	Déficit neurológico total, incluindo segmento sacral.
B	Déficit motor completo, sensitivo preservado. (segmentos sacrais presentes)
C	Déficit motor parcial, perda de >50% (ou <3/5).
D	Déficit motor parcial, perda de <50% (ou >3/5).
E	Sem déficit, porém apresentou déficit transitório, inclui déficit radicular.

RESULTADOS

Um total de 143 pacientes foram avaliados, todos operados por TRM no período de 2012 até 2017. Dos 143 pacientes, 25 (17%) foram operados 2012, 21 (14%) em 2013, 35 (24%) em 2014, 33 (23%) em 2015, 27 (18%) em 2016 e 2 (1%) em 2017. A distribuição por sexo foi de 120 homens (84%) e 23 mulheres (16%). A idade média foi de 37,8 anos, variando de 16 a 82 anos.

O mecanismo principal de trauma foi queda em 47 casos (32%), seguido de acidente motociclístico em 38 casos (26%) e acidente automobilístico em 36 casos (24%), sendo estas três causas correspondendo a 82% do total dos traumatismos. Outras causas menos comuns foram: colisão contra objetos - sete (4%), mergulho em água rasa - sete (4%), atropelamentos - cinco(3%), explosão – um (0.7%), coice de animal doméstico – um (0.7%) e agressão física direta – um (0.7%).

Em relação ao déficit neurológico na admissão hospitalar, pela classificação AIS, 28 pacientes (20%) operados tinham AIS A, ou déficit completo, sete pacientes (5%) AIS B, 30 pacientes (21%) AIS C, 13 pacientes (9%) AIS D e 65 (45%) pacientes estavam neurologicamente intactos. (Figura1)

Em relação ao nível de lesão (vértebra fraturada), temos: 19 fraturas na junção crânio-vertebral (9,3%), 75 fraturas na coluna cervical subaxial (C3 à C7) (36%)e 110 fraturas na coluna toraco-lombar (53,9%), sendo 46 de T1 à T10 (22,5%), 49 de T11 à L2 (24%) e 15 de L3-L5 (7,3%). No total, obtivemos em média 1,4 fraturas por paciente (Figura 2). Nenhuma fratura de sacro foi tratada cirurgicamente nesta série.

A taxa de complicação pós-operatória foi de 23% (33 casos), sendo a principal complicação as infecções locais, com uma taxa geral de 11,9% (17 casos). No total, 7% para infecções de ferida operatória (10 casos), 1,4% com meningite (dois casos) e sete casos (4,9%) de pneumonias. A taxa de complicação com instrumental, sendo quebra ou necessidade de reposicionamento dos parafusos/hastes, foi de 3,5% (cinco casos reoperados). Fístula liquórica com necessidade de reoperação ocorreu em dois casos (1,4%). A taxa de mortalidade pós-operatória foi de 2,1% (três casos).

Resultados por Seguimento

Junção Cranio-Vertebral (O-C1-C2)

Foram 16 pacientes tratados cirurgicamente com fraturas da junção crânio-vertebral. Sendo destes 13 homens e três mulheres, com idade média de 35,8 anos. O principal mecanismo de lesão foi acidente automobilístico com sete casos (43,7%), acidente com motocicleta com quatro casos (25%) e quedas de alturas, com quatro casos (25%).

A grande maioria dos pacientes não tiveram lesão neurológica, com 13 casos (81,2%); houve um caso com AIS D (6,2%) e dois casos



Figura 1. Distribuição dos 143 pacientes em relação ao dano neurológico pela AIS. A maioria dos pacientes (45%) não apresentavam quaisquer déficits neurológicos na avaliação inicial (E), seguido de 35% com déficits parciais (D, C e B) e 20 % com déficit sensitivo e motor completo (A).

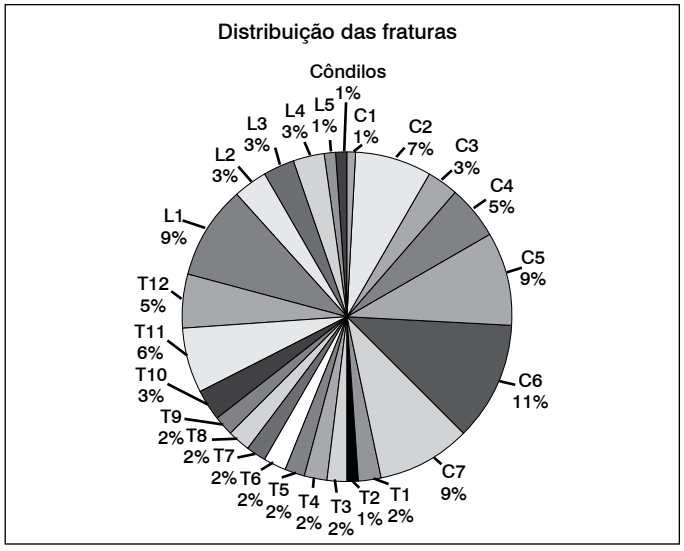

Figura 2. Distribuição das 204 fraturas encontradas nestes pacientes. A maioria das fraturas (53,9%) se encontravam na região tóraco-lombar, sendo o nível mais acometido de L1 (9%) neste seguimento, contudo, no total geral, as fraturas de C6 foram as mais predominantes (11%) do total, apesar das fraturas subaxiais corresponderem a 36% de todas as fraturas.

com AIS C (12,5%). O local de acometimento das lesões foram: lesões no côndilo (10%), duas fraturas de C1 (10%) e 15 fraturas de C2 (80%).

Apenas um(6,2%) caso apresentou complicações pós-operatórias, onde havia lesão dural e ocorreu uma meningite, tratada com sucesso com antibióticos. Não houve óbitos nesse seguimento.

Cervical Subaxial (C3-C6)

Foram 44 pacientes submetidos a cirurgia para fraturas da coluna cervical subaxial, sendo 41 homens (93,1%) e três mulheres (6,8%), com idade média de 40,9 anos. Os principais mecanismos de lesão foram: acidente automobilístico com 15 casos (34%), quedas de altura, com 13 casos (29,5%), acidente de motocicleta com sete casos (15,9%) e mergulho em água rasa, com seis casos (13,6%).

A grande maioria apresentou déficit neurológico, sendo que 10 pacientes tinham lesão medular completa (AIS A, 22,7%), três pacientes com AIS B (6,8%), 16 pacientes eram AIS C (36,6%), seis pacientes AIS D (13,6%) e apenas nove pacientes sem déficit neurológico (20,4%). O nível de lesão mais frequente foi C6, com 22 casos (29%), seguido de C5 com 19 casos (25,3%), C7 com 18 casos (24%), C4 com 10 casos (13,3%) e C3 com seis casos (8%).

Onze pacientes tiveram complicações pós-operatórias (25%), sendo a principal delas a pneumonia ou dificuldade ventilatória,com cinco casos (11,3%), seguido de complicações infecciosas sistêmicas, com quatro casos (9%) sendo que dois destes pacientes vieram a morrer no pós-operatório por sepse (4,5%).

Toracolombar (T1-L5)

Foram 83 pacientes com traumatismo toracolombar submetidos a tratamento cirúrgico nesta série. No total, 66 eram homens (79,5%) e 17 mulheres (20,4%), com idade média de 36,6 anos. O principal mecanismo de lesão foi queda, com 30 casos (36,1 %), seguido de acidente de moto em 27 casos (32,5%) e acidente automobilístico com 14 casos (16,8%).

Um pouco mais da metade dos pacientes não teve déficits neurológicos (51,8%), seguido de seis pacientes AIS D (7,3%), 12 pacientes AIS C (14,4%), quatro pacientes AIS B (4,8%) e 18 pacientes com AIS A (21,6%). O nível da lesão mais acometido foi L1, com 19 casos (17,2%), T11, com 13 casos (11,8%), T12, com 10 casos (9%), L2 e L4, com 7 casos (6,3% cada), L3, com seis casos (5,4%), T1, T5, T7 e T8 com cinco casos (4,5% cada), T3, T4, T6 e T9 com quatro casos cada (3,6% cada), T2 com três casos (2,7%) e L5 com dois casos (1,8%).

Vinte pacientes tiveram complicações pós-operatórias (24%), sendo a principal (13 casos) a infecção (15,6%). Destes, três casos (3,6%) de sepse e um caso com meningite (1,2%). Cinco casos tiveram problemas com a instrumentação, sendo necessária reoperação (6%). Nenhum paciente com traumatismo toracolombar morreu no pós-operatório durante a internação.

Sacral (S1-Cóccix)

Nenhuma fratura de sacro foi tratada cirurgicamente nesta série.

DISCUSSÃO

Acredita-se que a prevalência mundial de TRM seja em torno de 236 a 4187 casos por milhão de habitantes.[9] porém esses dados podem ser subestimados por falta de notificações. Entretanto, a prevalência do TRM em homens é cerca de 3 a 4 vezes maior do que em mulheres,[10] similarmente ao encontrado na presente série (84% versus 16%).

O principal mecanismo de causa do TRM em vários estudos foram as quedas, acidentes de transportes terrestres (carro, moto), recreacional (esportes e lazer) e agressões.[11] Apesar de ser concordante com os dados obtidos em nossa série, a falta de informação adequada sobre o mecanismo do trauma em estudos epidemiológicos nem sempre é exata, (ex. queda durante atividade recreacional versus queda da própria altura), subestimando ou superestimando os dados apresentados.

Existem dois picos de incidência, um em adultos jovens, dos 15 aos 29 anos, mais relacionado a acidentes de trânsito, e um segundo após os 65 anos, usualmente relacionado a quedas da própria altura.[12] Paradoxalmente, há uma maior incidência de TRM em países desenvolvidos; contudo isso pode ser secundário a subnotificação do TRM em países subdesenvolvidos, bem como ao menor número de publicações de estudos epidemiológicos.

A avaliação do paciente com TRM deve seguir os critérios propostos pelo *Advanced Trauma Life Support (ATLS)*.[13] A maioria dos pacientes com TRM são vítimas de traumas de alta energia cinética. Na presente série, os acidentes por veículos de transporte terrestre correspondem a cerca de 50% de todos os mecanismos de trauma, existindo alta probabilidade de lesões em outros órgãos. Inicialmente, deve se garantir o suporte de ventilação e oxigenação adequados, bem como buscar estabilidade hemodinâmica, antes mesmo da avaliação secundária do Cirurgião de Coluna.

Durante a avaliação secundária do paciente politraumatizado, o exame de escolha para se avaliar a integridade da coluna vertebral é a Tomografia Computadorizada (TC) com reconstrução Tridimensional. O uso de radiografias simples foi amplamente usado durante muito tempo. Contudo, sabe-se que para algumas lesões, principalmente da junção crânio-vertebral (JCV), como as fraturas de Côndilo, as radiografia simples tem sensibilidade e especificidade menor do que a TC para se detectar fraturas.[14]

Ao longo do tempo, foram propostas inúmeras formas de se classificar as fraturas da coluna, através de exames de imagens, para facilitar o tratamento e a compreensão da gravidade das mesmas. Deste modo, a classificação pela morfologia de lesão é bem aceita.

As fraturas podem ser classificadas em tipo A (compressão/explosão), secundárias a sobrecarga axial compressiva, Tipo B (lesões com lesão da banda de tensão da coluna anterior ou posterior) e tipo C (Rotação/Translação), secundária a cargas translacionais e rotacionais.[15] Classicamente as fraturas do tipo A (compressão/explosão) tendem a serem estáveis e as fraturas tipo B e C classificadas como instáveis, cada qual com suas particularidades.[16]

As novas classificações das morfologias baseada nestes mecanismos proposta pela AOSpine,[15-17] foram avaliadas pelos autores, tanto a cervical subaxial quanto a toracolombar, e se mostraram reprodutíveis e seguras nas séries avaliadas.[18-19]

Além disso, usualmente as fraturas podem ser classificadas em estáveis ou instáveis. O conceito de estabilidade foi definido por White e Panjabi,[20] como a capacidade da coluna vertebral em manter o alinhamento sobre cargas fisiológicas, sem dor ou lesão neurológica.

Porém, o conceito de estabilidade previamente proposto é subjetivo, ocasionando divergência nas condutas pelos cirurgiões de coluna. Para padronizar as condutas, o *Spinal Trauma Study Group* propôs, algoritmos para determinar objetivamente o critério de instabilidade, baseado na morfologia da fratura, no status neurológico do paciente e na integridade do complexo ligamentar posterior. Surgiram o SLICS[21] e o TLICS[22]. (Tabelas 2 e 3) Em ambos os escores, pacientes com menos de quatro pontos são tratados não-cirurgicamente, pacientes

Tabela 2. *Subaxial Cervical Spine Injury Classification System* (SLICS). Adaptado de Patel et al.[21]

Morfologia	Pontos
Sem alterações	0
Compressão (A)	1
Explosão (A +1)	+1
Distração (B)	3
Translação/Rotação (C)	
Integridade complex ligamentar posterior	
Intacto	0
Indeterminado	1
Rompido	2
Status Neurológico	
Intacto	0
Lesão radicular	1
Déficit Completo	2
Déficit Incompleto	3
Compressão persistente do canal*	+1

Tabela 3. *Thoracolumbar Injury Classification System and Injury Severity Score* (TLICS). Adaptado de Patel et al.[22]

Morfologia	Pontos
Sem alterações	0
Compressão (A)	1
Explosão (A +1)	+1
Translação/Rotação (C)	3
Distração (B)	4
Integridade complex ligamentar posterior	
Intacto	0
Indeterminado	2
Rompido	3
Status neurológico	
Intacto	0
Lesão radicular	2
Déficit Completo	2
Déficit Incompleto	3
Síndrome da Cauda Equina	3

com mais de quatro pontos são tratados cirurgicamente e pacientes com quatro pontos podem ser cirúrgicos ou não-cirúrgicos, a depender de outras variáveis, como comorbidades, experiência do cirurgião, doenças ósseas ou metabólicas, etc.

A exceção se faz na junção crânio-vertebral (JCV), a qual tem classificações específicas para cada tipo de lesão, seja no côndilo, em C1 ou em C2.[23-24] Joaquim et al.[23-24] propuseram critérios de instabilidade na JCV, que podem guiar a conduta cirúrgica(Figura 3). Pacientes com suspeita de lesão ligamentar (desalinhamento das vértebras, aumento do espaço atlanto dental, luxação articular, etc) podem ser potencialmente instáveis necessitando de estabilização. No geral as fraturas da JCV são manejadas de forma conservadoras, contudo deve-se dar atenção a fratura do tipo 2 do odontoide de Anderson e D´Alonzo,[25] a qual pode apresentar instabilidade tardia e compressão neural .

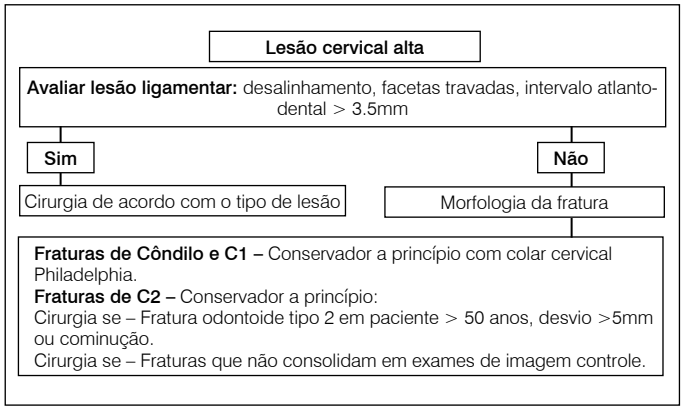

Figura 3. Fluxograma para avaliação da instabilidade das lesões cervicais altas. Adaptado de Joaquim et al.[23-24]

CONCLUSÃO

O Traumatismo Raquimedular é uma patologia complexa e com o tratamento repleto de nuances. Deve ser encarada como emergência neurológica devido ao risco iminente de déficit grave e permanente, cujo acarreta alta morbi-mortalidade. O conhecimento epidemiológico é fundamental para planejamento de medidas preventivas e direcionar recursos para o tratamento.

AGRADECIMENTOS

Agradecemos a Sociedade Brasileira de Coluna pela oportunidade de divulgar a produção técnico-científica nacional.

Todos os autores declaram não haver nenhum potencial conflito de interesses referente a este artigo.

CONTRIBUIÇÕES DOS AUTORES: Cada autor contribuiu de forma individual e significamente para o desenvolvimento desse manuscrito. Os dados dos pacientes foram avaliados por AFJ (0000-0003-2645-0483)* e OTS (0000-0001-6015-0199)*. O artigo foi escrito pelos autores OTS e AFJ. A Revisão final foi feita por AFJ, HT (0000-0003-3347-3886)* e EG. (0000-0001-8684-1780)*. *ORCID (*Open Researcher and Contributor ID*).

REFERÊNCIAS

1. Joaquim AF, Patel AA. Thoracolumbar spine trauma: Evaluation and surgical decision-making. J Craniovertebral Junction Spine. 2013;4(1):3-9.
2. Kim BG, Dan JM, Shin DE. Treatment of thoracolumbar fracture. Asian Spine J. 2015;9(1):133-46.
3. Azhari S, Azimi P, Shahzadi S, Mohammadi HR, Khayat Kashani HR. Decision--Making Process in Patients with Thoracolumbar and Lumbar Burst Fractures with Thoracolumbar Injury Severity and Classification Score Less than Four. Asian Spine J. 2016;10(1):136-42.
4. Ovalle F A T REC, Balbuena F R Incidence and functional evolution of traumatic injuries of the spine. Coluna/Columna 2014;13(3):223-7.
5. Panjabi MM, White AA 3rd. Basic biomechanics of the spine. Neurosurgery. 1980;7(1):76-93.
6. Ramasamy A, Midwinter M, Mahoney P, Clasper J. Learning the lessons from conflict: pre-hospital cervical spine stabilisation following ballistic neck trauma. Injury. 2009;40(12):1342-5.
7. Schmidt OI, Gahr RH, Gosse A, Heyde CE. ATLS(R) and damage control in spine trauma. World J Emerg Surgery: WJES. 2009;4:9.
8. Roberts TT, Leonard GR, Cepela DJ. Classifications In Brief: American Spinal Injury Association (ASIA) Impairment Scale. Clin Orthop Relat Res. 2017;475(5):1499-504.
9. Lee BB, Cripps RA, Fitzharris M, Wing PC. The global map for traumatic spinal cord injury epidemiology: update 2011, global incidence rate. Spinal Cord. 2014;52(2):110-6.
10. Devivo MJ. Epidemiology of traumatic spinal cord injury: trends and future implications. Spinal Cord. 2012;50(5):365-72.
11. Witiw CD, Fehlings MG. Acute Spinal Cord Injury. J Spinal Disord Tech. 2015;28(6):202-10.
12. Van den Berg ME, Castellote JM, Mahillo-Fernandez I, de Pedro-Cuesta J. Incidence of nontraumatic spinal cord injury: a Spanish cohort study (1972-2008). Arch Phys Med Rehabili. 2012;93(2):325-31.
13. Hall AB, Boecker FS, Shipp JM, Hanseman D. Advanced Trauma Life Support Time Standards. Mil mMed. 2017;182(3):e1588-90.
14. Tehranzadeh J, Bonk RT, Ansari A, Mesgarzadeh M. Efficacy of limited CT for nonvisualized lower cervical spine in patients with blunt trauma. Skeletal Radiol. 1994;23(5):349-52.
15. Vaccaro AR, Oner C, Kepler CK, Dvorak M, Schnake K, Bellabarba C, et al. AOSpine thoracolumbar spine injury classification system: fracture description, neurological status, and key modifiers. Spine (Phila Pa 1976). 2013;38(23):2028-37.
16. Vaccaro AR, Lehman RA Jr., Hurlbert RJ, Anderson PA, Harris M, Hedlund R, et al. A new classification of thoracolumbar injuries: the importance of injury morphology, the integrity of the posterior ligamentous complex, and neurologic status. Spine (Phila Pa 1976). 2005;30(20):2325-33.
17. Vaccaro AR, Koerner JD, Radcliff KE, Oner FC, Reinhold M, Schnake KJet al. AOSpine subaxial cervical spine injury classification system. European spine journal : official publication of the Eur Spine J. 2016;25(7):2173-84.
18. Silva OT, Sabba MF, Lira HI, Ghizoni E, Tedeschi H, Patel AA, et al. Evaluation of the reliability and validity of the newer AOSpine subaxial cervical injury classification (C-3 to C-7). J Neurosurg Spine. 2016;25(3):303-8.
19. Yacoub AR, Joaquim AF, Ghizoni E, Tedeschi H, Patel AA. Evaluation of the safety and reliability of the newly-proposed AO spine injury classification system. J Spinal Cord Med. 2017;40(1):70-5.
20. White AA 3rd, Panjabi MM, Posner I, Edwards WT, Hayes WC. Spinal stability: evaluation and treatment. Inst Course Lect. 1981;30:457-83.
21. Patel AA, Hurlbert RJ, Bono CM, Bessey JT, Yang N, Vaccaro AR. Classification and surgical decision making in acute subaxial cervical spine trauma. Spine (Phila Pa 1976). 2010;35(21 Suppl):S228-34.
22. Patel AA, Dailey A, Brodke DS, Daubs M, Harrop J, Whang PG, et al. Thoracolumbar spine trauma classification: the Thoracolumbar Injury Classification and Severity Score system and case examples. J Neurosurg Spine. 2009;10(3):201-6.
23. Joaquim AF, Ghizoni E, Tedeschi H, Lawrence B, Brodke DS, Vaccaro, AR, et al. Upper cervical injuries - a rational approach to guide surgical management. J Spinal Cord Med. 2014;37(2):139-51.
24. Joaquim AF, Ghizoni E, Tedeschi H, Yacoub AR, Brodke DS, Vaccaro AR, et al. Upper cervical injuries: Clinical results using a new treatment algorithm. J Craniovertebr Junction Spine. 2015;6(1):16-20.
25. Anderson LD, D'Alonzo RT. Fractures of the odontoid process of the axis. J Bone Joint Surg Am.1974;56(8):1663-74.

ARTROPLASTIA DE DISCO NA COLUNA LOMBAR

DISC REPLACEMENT IN LUMBAR SPINE

ARTROPLASTIA DE DISCO EN LA COLUMNA LUMBAR

Eduardo Soares de Souza[1], René Kusabara[2], Fabio Mastromauro de Oliveira[2], Yoshinobu Nagasse[2], Clóvis Yamazato[2], José Antônio Machado Junior[1]

1. Serviço de Cirurgia de Coluna do Hospital Bandeirantes, São Paulo, SP, Brasil.
2. Sociedade Brasileira de Coluna, São Paulo, SP, Brasil.

RESUMO

Com o aumento da prevalência de idosos no mundo, a incidência de doenças degenerativas tende a crescer, especialmente a Doença degenerativa de disco (DDD) na coluna lombar. É importante buscar por tratamentos de excelência, para garantir melhor qualidade de vida aos pacientes. Nesse sentido, a substituição total do disco e o uso de próteses na coluna lombar tem sido apontados como tratamentos alternativos e promissores, quando comparado ao tratamento padrão. O objetivo deste artigo é mostrar os resultados da substituição total do disco intervertebral, por meio de uma revisão da literatura. Foi realizada a busca eletrônica nas bases de dados PubMed, a partir das palavras-chave: Substituição Total do Disco; Dor lombar; Artroplastia, publicados a partir de 2012. Foram selecionados um total de 16 artigos.***Nível de Evidência: II. Tipo de estudo: Revisão sistemática[b] de Estudos de nível II ou nível I com resultados discrepantes.***

Descritores: Substituição total de disco; Dor lombar; Artroplastia.

ABSTRACT

With the increase in the elderly population worldwide, the prevalence of degenerative diseases tends to grow, especially degenerative disc disease (DDD) in the lumbar spine. It is important to seek excellence treatments to ensure a better quality of life for patients. In this sense, the total disc replacement and the use of prostheses in the lumbar spine have been pointed out as alternative and promising treatments when compared to the standard treatment. The aim of this study is to show the results of total replacement of the intervertebral disc, through a review of the literature. The electronic search was performed in the PubMed databases, with the keywords "Total Disk Replacement", "Low Back Pain", and "Arthroplasty" in articles published as of 2012. We selected 16 articles. ***Level of Evidence: II. Type of study: Systematic review[b] of Level II studies or level I studies with inconsistent results.***

Keywords: Total disc replacement; Low back pain; Arthroplasty.

RESUMEN

Con el aumento de la población de ancianos en todo el mundo, la prevalencia de enfermedades degenerativas tiende a crecer, especialmente la enfermedad degenerativa del disco (EDD) en la columna lumbar. Es importante buscar tratamientos de excelencia para garantizar una mejor calidad de vida a los pacientes. En este sentido, la sustitución del disco y el uso de prótesis en la columna lumbar han sido señalados como tratamientos alternativos y prometedores, en comparación con el tratamiento estándar. El objetivo de este estudio es mostrar los resultados de la sustitución total del disco intervertebral, por medio de una revisión de la literatura. Se realizó la búsqueda electrónica en las bases de datos PubMed, con los descriptores "Reemplazo total de disco", "Dolor lumbar", "Artroplastia", en artículos publicados a partir de 2012. Se seleccionaron 16 estudios. ***Nivel de Evidencia: II. Tipo de estudio: Revisión sistemática[b] de Estudios de nivel II o nivel I con resultados discrepantes.***

Descriptores: Reemplazo total de disco; Dolor de la región lumbar; Artroplastia.

INTRODUÇÃO

A dor lombar é uma das queixas de saúde mais comum em todo o mundo, com prevalência anual de 38%. Sua etiologia é multifatorial, podendo ter origem nos discos intervertebrais, nas articulações facetárias, entre outras causas.[1]

A Doença degenerativa de disco (DDD) destaca-se como principal fator de risco para dor lombar. Esta doença é um grande problema de saúde com significativa carga econômica.[2]

A fusão lombar é o tratamento padrão, porém, está associado a rigidez e degeneração do segmento adjacente, o que pode levar a resultados clínicos pobres e complicações a longo prazo[2]. Portanto, o tratamento é considerado um desafio terapêutico,[3]

Nesse sentido, a Substituição total de disco (STD) surge como alternativa para superar os efeitos negativos da fusão espinhal.[4]

A STD está recebendo mais atenção nos últimos anos. Este procedimento é projetado para manter o movimento do nível operado e evitar a degeneração do segmento adjacente. Apesar disso, ainda faltam dados sobre qual o melhor procedimento para o tratamento da Doença degenerativa de disco.[2]

Em um estudo publicado em 2016, com o objetivo de verificar as principais alterações do músculo paravertebral posterior após intervenção com STD ou fusão lombar anterior, os resultados negativos da restrição de movimento nos músculos posteriores, quando comparados à preservação do movimento não ocorrem em um nível clinicamente relevante. Nesse estudo, com seguimento de dois anos, a restrição de movimento através da fusão e a preservação do movimento através da STD apresentaram pequenas alterações na musculatura lombar paravertebral em relação a atrofia de volume ou degeneração gordurosa no nível operado, bem como nos segmentos adjacentes superiores.[5]

Trabalho realizado no Hospital Bandeirantes, São Paulo, SP, Brasil.
Correspondência: Rua Acalifas, 697, apto 1702, Caranda Bosque, Campo Grande, MS, Brasil. 79032-390. edu_soares@hotmail.com

http://dx.doi.org/10.1590/S1808-185120181701179280

Recebido em 30/04/2017, aceito em 21/06/2017

Por outro lado, uma revisão sistemática de metanálises em 2017, com o objetivo de investigar a eficácia da STD versus a fusão lombar no tratamento da DDD, apontou que as evidências atuais sugerem que a STD é uma técnica mais eficiente para o tratamento de pacientes selecionados com DDD, sendo que, na pior das hipóteses, mostra-se com eficácia igual à fusão lombar em curto prazo.[2]

Considerando a importância de maior qualidade de vida para pacientes com Doença Degenerativa Lombar e o surgimento da Substituição total de disco como uma técnica apontada mais vantajosa no tratamento cirúrgico, este trabalho tem por objetivo identificar os dados atualizados sobre Substituição total de disco na coluna lombar.

MÉTODOS

Este trabalho tem como objetivo identificar dados atualizados sobre STD na coluna lombar com base na literatura disponível. Para tanto, realizou-se busca de artigos no Pubmed, usando os seguintes termos: Substituição total de disco; Dor lombar; Artroplastia. Foram selecionados artigos dos seguintes tipos: metanálises, revisão sistemática e estudos clínicos randomizados, publicados a partir de 2012, com resultados clínicos de relevância, oriundos de revistas com pontuação webqualis consolidada. Ao total, foram selecionados 16 artigos.

Substituição total de disco (STD)

A Substituição total de disco (STD) lombar tem sido utilizada para aliviar a dor e a disfunção discogênica, preservando ao mesmo tempo a amplitude de movimento segmentar e restaurando a estabilidade.[1]

Atualmente as próteses lombares aprovadas pelo Food and Drug Administration (FDA) são: Charité Artificial Disc (DePuy spine, Inc., Raynham, MA) aprovado em 2004 e o ProDisc Lumbar Disc Replacement (SYNTHES Spine, Inc., West Chester , PA) em 2006. Em junho de 2015, o Disco Artificial activL (Aesculap Implant Systems, LLC) recebeu aprovação da FDA para procedimento de STD.[6]

Apesar de resultados promissores, o uso atual da STD tem diminuído muito desde o seu início, em meados de 2000. Uma variedade de razões estão associadas: custo mais elevado em comparação com a cirurgia de fusão posterior, medo do risco de complicação tardia e incidência de reoperação. Outros fatores são as poucas evidências disponíveis sobre sua eficácia clínica e segurança a longo prazo.[7]

Situação corroborada por Ding et al.[2] De acordo com os autores, não há dados suficientes de segurança a longo prazo, de modo que cirurgiões da coluna vertebral devem ser cautelosos sobre a realização de STD em grande escala.

Nos Estados Unidos, as seguradoras tem se recusado a reembolsar cirurgiões que fazem procedimentos de STD. A recusa deve-se ao medo de complicações tardias, reoperaçõese custos secundários desconhecidos, situação que tem levado a um drástico declínio nas taxas de STD.[8]

Critérios para seleção

A STD lombar deve ser considerada como opção de tratamento para pacientes com DDL há mais de seis meses. O diagnóstico deve confirmar o disco como o provável gerador de dor, sendo que o paciente não pode apresentar degeneração articular da faceta, deformidades, instabilidades ou osteopenia/osteoporose.[6]

Em primeiro lugar, pacientes com elevada incidência pélvica (mais de 65°) estão propensos a apresentar alterações artríticas nas articulações facetárias, levando a menor mobilidade, assim, não sendo considerados bons candidatos para STD. Em segundo lugar, a STD não se destina a estabilizar a coluna vertebral e não deve ser usada em pacientes com deformidade translacional, como espondilolistese. Em terceiro lugar tal procedimento não é apropriado em pacientes com movimentos alterados devido à autofusão segmentar (espondilite anquilosante). Por fim, a STD também requer fixação estável ao osso. Pacientes com má qualidade óssea podem desenvolver falha de fixação e fratura do corpo vertebral.[6]

A indicação para esse procedimento deve levar em conta os parâmetros locais, como o tipo de doença discal demonstrada na ressonância magnética e a presença ou ausência de osteoartrite da articulação facetária.[9]

O tipo de curvatura sagital pré-operatória também deve ser levada em conta. Nesse sentido, em 2016, uma metanálise verificou se o tipo de forma espinhal sagital influencia os resultados clínicos da STD lombar. Cinco estudos preencheram critério de pesquisa. Concluíram que o tipo de curvatura sagital influencia os resultados clínicos da STD, sendo que os pacientes de curvatura tipo quatro estão associados a piores resultados clínicos devido a maior taxa de dor lombar residual. Portanto, a STD não deve ser considerada nesses pacientes. Participaram desse estudo um total de 80 pacientes com idade média de 41,7 anos (27-56 anos) e seguimento médio de 59,1 meses (14-96 meses).[9]

A quantidade de distração iatrogênica, altura pré-operatória do disco e posicionamento do implante têm sido considerados importantes para o sucesso cirúrgico. Assim, seu efeito na amplitude de movimento pós-operatório e na carga das facetas merece uma discussão adicional, citam Dreischarf et al.[4] Nesse sentido, os autores desenvolveram estudo para investigar a biomecânica do segmento de movimento de L5-S1 após STD, bem como a influência da distração iatrogênica, posicionamento do implante, pré-operatório de disco, altura na amplitude de movimento e de carregamento das articulações.

Técnica cirúrgica

Sobre a técnica cirúrgica para a Substitiuição total de disco, Salzmann et al[6] explicam: A base para a preferência do lado esquerdo é a localização anatômica dos grandes vasos. A aorta (à esquerda) não é apenas fácil de ser identificada, mas também apresenta parede mais resistente em comparação com a veia cava inferior (à direita). No entanto, para o acesso ao L5-S1, especialmente em homens, é preferível uma abordagem do lado direito para evitar lesões no plexo hipogástrico superior (localizado na parte anterior esquerda do promontório) e resultar na ejaculação retrógrada. Posteriormente, o disco é excisado e as placas terminais cartilaginosas removidas. Atenção especial deve ser dada para preservar a integridade das placas ósseas sobre as quais a prótese irá descansar, a fim de ajudar a evitar subsidência. O dispositivo da STD deve ser implantado posteriormente para colocar o centro de rotação do dispositivo numa posição biomecânica favorável. A fixação inicial é alcançada através dos dentes (Charité, activL) ou uma quilha (ProDisc-L) nas placas terminais do implante, que pode ser melhorada posteriormente por osseointegração facilitada pelo revestimento superficial do dispositivo.[6]

Em 2011, Pimenta et al descreveram um técnica alternativa a abordagem retroperitoneal a partir da utilização do dispositivo XL-TDR (NuVasive, Inc. San Diego, CA), que demonstrou resultados clínicos promissores a médio prazo.[10,11]

O dispositivo XL-TDR é uma prótese metal-metal de dois componentes que compreendem duas placas de liga de cobalto-crômio-molibdênio (CoCrMo) e revestimento de plasma de titânio para facilitar o crescimento ósseo.[11]

Em 2017 um estudo relatou a experiência de utilização do dispositivo XL-STD a partir de um único local, como alternativa a abordagem retroperitoneal. Os dados analisados foram coletados a partir de 12 pacientes tratados com XL-STD. O seguimento médio foi de 27,5 meses (18-48 meses) e, de acordo com os resultados, os pacientes apresentaram melhora significativa na dor das costas (74%) e da perna (50%). Dois pacientes apresentaram luxação precoce devido à subdimensionamento da prótese. A mesma incisão cutânea foi utilizada para recuperar o XL-STD e realizar a fusão intervertebral, com fusão sólida em 12 meses. Concluíram que o XL-STD através de uma abordagem de divisão lateral do músculo é uma técnica alternativa minimamente invasiva às exposições retroperitoneais anteriores para a preservação do movimento.[11]

Essa situação é de extrema importância, uma vez que a cirurgia de coluna minimamente invasiva é menos agressiva, e as pequenas incisões e mínima dissecção intrínseca à cirurgia podem reduzir o risco de infecções pós-operatórias. As infecções cirúrgicas são

complicações temidas da cirurgia da coluna vertebral,com taxas relatadas variando de 0,09% a 16%. Elas podem levar a terapia prolongada com antibióticos, hospitalização prolongada, operações repetidas e remoção de implantes.[12]

Em 2016, uma revisão de literatura avaliou a incidência de infecções cirúrgicas em Cirurgia de coluna minimamente invasiva (MISS). Foram analisados dados de todos os pacientes que frequentaram unidade hospitalar entre janeiro de 2007 a janeiro de 2015, e que foram submetidos à cirurgia posterior da coluna vertebral com sistema retrator tubular e microscópio. Os procedimentos realizados incluíram discectomias tubulares, descompressões tubulares para estenose espinhal e fusão intercorporal lombar transforaminal mínimamente invasiva (TLIF). Um total de 1.043 pacientes foram submetidos a 763 cirurgias não-instrumentadas (discectomias, descompressões) e 280 instrumentados (TLIF). A média de idade foi de 52,2 anos com relação homem: mulher de 1,08: 1. Três infecções foram encontradas em cirurgias de fusão (tempo médio de internação de sete dias). Todos os três necessitaram de limpeza de feridas e desbridamento. Um paciente necessitou de remoção unilateral do implante. O custo direto adicional devido à infecção foi de US$ 2.678 (dólares) por 100 MISS-TLIF. A infecção cirúrgica aumentou a despesa hospitalar por doente 1,5 vezes.[12]

DISPOSITIVOS

Prodisc II

Zigler, Glenn e Delamarter[13] relataram os resultados de cinco anos de estudo prospectivo, randomizado e multicêntrico sobre alterações degenerativas de nível adjacente em pacientes com doença degenerativa lombar de nível único, tratados com substituição de disco total lombar com ProDisc-L versus fusão circunferencial. A degeneração no nível adjacente foi caracterizada por uma pontuação composta incluindo perda de altura do disco, esclerose da placa terminal, osteófitos e espondilolistese. De acordo com os resultados, após cinco anos de seguimento foram observadas alterações na ALD em 9,2% dos pacientes com STD e 28,6% nos pacientes com fusão. Entre os pacientes sem doença adjacente pré-operatória, achados de ALD após o tratamento foram evidentes em apenas 6,7% dos pacientes com STD e 23,8% dos pacientes com fusão ($p = 0,008$). Cirurgia de nível adjacente que levou á cirurgia secundária foi relatada para 1,9% dos pacientes com STD e 4,0% dos pacientes com fusão ($p = 0,6819$). Os pacientes com STD apresentaram média de movimento pré-operatório (ROM) de 7,3°, que diminuiu ligeiramente (6,0°) após cinco anos de tratamento ($p = 0,0198$). A partir dos resultados, os autores concluíram que após cinco anos de ProDisc-L, há um bom movimento pós operatório e taxas significativamente mais baixas de ALDs do que nos pacientes tratados com fusão circunferencial.[13]

Em uma série de casos prospectivos publicada em 2014, Siepe et al relataram os cinco a 10 anos após a implantação do ProDisc II, considerando a eficácia clínica a médio e longo prazo, bem como a segurança do STD em termos de complicações perioperatórias e taxas de reoperação. Participaram do estudo um total de 181 pacientes, com seguimento médio de 7,4 anos, variando de 5,0 a 10,8 anos. De acordo com os resultados, houve melhora significativa nos escores de ODI e VAS em todos os pontos de tempo de seguimento pós-operatório ($p < 0,0001$). Mais de 86% dos pacientes mostraram-se satisfeitos. A taxa de complicações foi de 14,4% e a taxa de reoperação foi de 16%. O STD de nível único demonstrou complicações menores (11,9 vs 27,6%, $p = 0,03$) e taxas maiores de satisfação em relação aos casos de dois níveis. Considerando as taxas de complicações e reoperação aceitáveis, os autores concluíram que o medo de complicações tardias excessivas após a implantação do ProDisc II é desnecessária. Concluíram que a cirurgia para implementação do ProDisc II é satisfatória a médio e longo prazo. A segurança do procedimento e da técnica cirúrgica foi demonstrada a partir decomplicações e taxas de reoperação aceitáveis. As complicações tardias, excessivas ou reoperações após o procedimento primário de STD não puderam ser comprovadascom os dados presentes.[8]

Em 2016, outro estudo para avaliar a eficácia e a segurança alongo prazo do ProDisc II demonstrou que este dispositivo está associado a resultados bem sucedidos com taxa de sucesso clínico de 76,9% e de satisfação de 87,2% quando os pacientes são considerados bons candidatos para STD. No entanto, pacientes com patologias combinadas apresentam resultados suboptimizados, com alto risco de cirurgias de revisão. Portanto, é obrigatório um rigoroso processo de seleção do paciente para que haja resultados bem-sucedidos. Este estudo teve com seguimento de 120 meses, e 54 pacientes categorizados em dois grupos: Grupo A (Bons candidatos = 39 pacientes) e Grupo B (Maus candidatos = 15 pacientes). A taxa de sucesso clínico e a taxa de satisfação foram significativamente maiores no grupo A (76,9% e 87,2%, respectivamente) do que no grupo B (40,0% e 60,0%, respectivamente).[7]

Charité

em um estudo publicado em 2016 por Guyer et al, os resultados de cinco anos do implante de dois dispositivos TDR lombares foram comparados. Este RCT incluiu 190 pacientes que receberam Charité e 204 pacientes que receberam Kineflex-L. Durante o seguimento de cinco anos, não foram observadas diferenças significativas entre os dois grupos. Os pacientes tanto no grupo de Charité como no de Kineflex-L experimentaram melhora clínica significativa medida por pontuações de ODI e VAS. A análise radiográfica mostrou que a ROM segmentar em ambos os grupos diminuiu inicialmente aos três meses, aumentou até 24 meses e permaneceu estável depois deste período. A taxa de reoperação em ambos os grupos foi de aproximadamente 11%.[14]

Activl

o disco Artificial ActivLé um implante biomimético que incorpora várias características inovadoras não encontradas em STD lombares de geração anterior. O dispositivo se destina a acomodar uma gama mais ampla de variações anatômicas e reproduzem com mais precisão os padrões cinemáticos da coluna lombar humana.[15]

De acordo com Garcia et al[1] o disco Artificial ActivL é uma prótese modular composta por uma placa de cobalto-cromo inferior ancorada na placa terminal do corpo vertebral caudal, um embutimento de polietileno (PE) de peso molecular ultra alto localizado no componente inferior e um componente superior de cobalto-crômio.

Em 2015, um estudo multicêntrico e randomizado teve por objetivo avaliar a segurança e a eficácia comparativa de dispositivos deSTD no tratamento de pacientes com doença degenerativa de disco que não responderam a terapia não-cirúrgica. Concluíram que o uso de um único nível do activL é seguro e eficaz para o tratamento desses pacientes. A durabilidadealongo prazo do disco artificial é ainda desconhecida e requer investigação adicional. Participaram desse estudo um total de 324 pacientes com

DDD sintomático de nívelúnico e história de pelo menos seis meses de tratamento não cirúrgico, os quais foram acompanhados por dois anos. Os pacientes foram randomizados para dois grupos de dispositivo: tratamento com activL (n = 218) ou ProDisc-L ou Charité (n =106). Os eventos adversos graves relacionados com o dispositivo foram menos frequentes nos pacientes tratados com activL em comparação ao outro grupo (12-19%).[1]

Em 2016, Garcia et al desenvolveram estudo prospectivo e aleatorizado de nível I para verificar a segurança e eficácia de dispositivo Activl no tratamento da STD em pessoas com DDD. De acordo com resultados primários, tal dispositivo é seguro e eficaz para o tratamento de DDL em nível único a partir de L4-S1. Os resultados do estudo mostram não-inferioridade estatística do dispositivo experimental em comparação com os dispositivos de controle atualmente disponíveis, aprovados pela FDA. O dispositivo de investigação também demonstrou superioridade aos controles na amplitude de movimento pós-procedimento.[16]

CONCLUSÂO

A Substituição total de disco é uma técnica alternativa a fusão lombar no tratamento da Doença degenerativa de disco, e tem sido considerada como tratamento promissor nessa patologia,uma vez que está associada a preservação do movimento, evitando doença do nível adjacente.

As principais próteses utilizada na substituição total de disco lombar são: Charité Artificial Disc, ProDisc e Disco Artificial ActivL, todos aprovados pela Food and Drug Administration em 2004, 2006 e 2015, respectivamente.

Apesar de evidências que comprovam o benefício em curto prazo, existe a necessidade de mais estudos para investigar a segurança e eficácia da substituição total de disco a longo prazo.

Considerando as evidências atuais, a STD deve ser realizada com cautela, em um nível e em pacientes estritamente selecionados.

Agradecimento ao Dr. Rodrigo Amaral, do Instituto Patologias da Coluna Vertebral (IPC), que possui grande experiência em artroplastia discal lombar, dividindo a experiência para a realização deste trabalho.

Todos os autores declaram não haver nenhum potencial conflito de interesses referente a este artigo.

CONTRIBUIÇÕES DOS AUTORES: Cada autor contribuiu de forma individual e significamente para o desenvolvimento desse manuscrito. ESS (0000-0001-9529-4731)* desenvolvimento do manuscrito. ESS, RK (0000-0003-2673-7193)*, FMO (0000-0002-5217-1210)*, YN (0000-0003-0708-2961)*, CY (0000-0001-7920-7634)* e JAMJ (0000-0002-0028-9479)* revisao bibliografica, levantamento bibliografico. *ORCID (*Open Researcher and Contributor ID*).

REFERÊNCIAS

1. Garcia RJ, Yue JJ, Blumenthal S, Coric D, Patel VV, Leary SP et al. Lumbar Total Disc Replacement for Discogenic Low Back Pain: Two-year Outcomes of the activL Multicenter Randomized Controlled IDE Clinical Trial. Spine 2015;40(24): 1873–81.
2. Ding F, Jia Z, Zhao Z, Xie L, Gao X, Ma D, Liu M. Total disc replacement versus fusion for lumbar degenerative disc disease: a systematic review of overlapping meta-analyses. Eur Spine J. 2017; 26(3):806-815.
3. Andrieu K, Allainb J, Longis PM, Steib JP, Beaurain J, Delécrin J. Comparison between total disc replacement and hybrid construct at two lumbar levels with minimum follow-up of two years. Orthop Traumatol Surg Res. 2017;103(1): 39-43.
4. Dreischarf M, Schmidt H, Putzier M, Zander T. Biomechanics of the L5-S1 motion segment after total disc replacement - Influence of iatrogenic distraction, implant positioning and preoperative disc height on the range of motion and loading of facet joints. J Biomech. 2015; 48(12):3283-91.
5. Strube P, Putzier M, Streitparth FMD, Eike K, Hartwig T. Postoperative posterior lumbar muscle changes and their relationship to segmental motion preservation or restriction: a randomized prospective study. Journal of Neurosurgery: Spine. 2016; 24(1):25-31.
6. Salzmann SN, Plais N, Shue J, Girardi FP. Lumbar disc replacement surgery-successes and obstacles to widespread adoption. Curr Rev Musculoskelet Med. 2017;10(2):153-9.
7. Park SJ1, Lee CS, Chung SS, Lee KH, Kim WS, Lee JY. Long-Term Outcomes Following Lumbar Total Disc Replacement Using ProDisc-II: Average 10-Year Follow-Up at a Single Institute. Spine (Phila Pa 1976). 2016;41(11):971-7.
8. Siepe CJ, Heider F, Wiechert K, Hitzl W, Ishak B, Mayer MH2. Mid- to long-term results of total lumbar disc replacement: a prospective analysis with 5- to 10-year follow-up. Spine J. 2014;14(8):1417-31.
9. Laouissat F, Scemama C, Delécrin J. Does the type of sagittal spinal shape influence the clinical results of lumbar disc arthroplasty?. Orthop Traumatol Surg Res. 2016; 102(6):765-8.
10. Pimenta L, Oliveira L, Schaffa T, Coutinho E, Marchi L. Lumbar total disc replacement from an extreme lateral approach: clinical experience with a minimum of 2 years' follow-up. J Neurosurg Spine. 2011;14(1):38-45.
11. Malham GM, Parker RM. Early experience with lateral lumbar total disc replacement: Utility, complications and revision strategie S J Clin Neurosci. 2017;39:176-83.
12. Kulkarni AG, Patel RS,Dutta S. Does Minimally Invasive Spine Surgery Minimize Surgical Site Infections?. Asian Spine J. 2016;10(6):1000–6.
13. Zigler JE, Glenn J, Delamarter RB. Five-year adjacent-level degenerative changes in patients with single-level disease treated using lumbar total disc replacement with ProDisc-L versus circumferential fusion. J Neurosurg Spine. 2012;17(6):504-11.
14. Guyer R, Pettine, K, Roh JS, Thomas A, Coric D, McAfee P. Five-Year Follow-Up of a Prospective, Randomized Trial Comparing Two Lumbar Total Disc Replacements. Spine 2016; 41(1): 3–8.
15. Yue JJ, Garcia R Jr, Miller LE. The activL(®) Artificial Disc: a next-generation motion-preserving implant for chronic lumbar discogenic pain. Med Devices (Auckl). 2016;9:75-84.
16. Garcia J, Yue JJ, Blumenthal SL, Coric D, Patel VV. 153 - Lumbar Total Disc Replacement for Discogenic Low Back Pain: Primary Powered Endpoint Outcomes of The ActivL® IDE Clinical Trial. The Spine Journal. 2016;16(10): S260-S260.

CISTO EPIDURAL ARACNOÍDEO TÓRACO-LOMBAR DE DIFÍCIL TRATAMENTO CLÍNICO : RELATO DE CASO

THORACOLUMBAR EPIDURAL ARACHNOID CYST OF DIFFICULT CLINICAL MANAGEMENT: CASE REPORT

QUISTE ARACNOIDEO EPIDURAL TORACOLUMBAR DE DIFÍCIL TRATAMIENTO CLÍNICO: REPORTE DE CASO

Francisco Alves de Araújo Júnior[1,2], Dafne Luana Bayer[2], Hugo Akio Hasegawa[2], Talita Ribeiro da Silva[2], Johnni Zamponi Jr.[1], Patricia Yokoo[1]

1. Hospital Universitário Evangélico de Curitiba (HUEC), Paraná, PR, Brasil.
2. Faculdade Evangélica do Paraná (FEPAR), Curitiba, PR, Brasil.

RESUMO

Introdução: dentre as lesões primárias que ocupam o espaço espinhal, apenas 1% corresponde ao cisto epidural aracnoideo (CEA). Esta patologia costuma ser assintomática, identificada acidentalmente em exames de imagem. Já em casos sintomáticos, a ressecção cirúrgica total é recomendada. Objetivos: descrever um caso de CEA refratário a tratamento clínico. Metódos: mulher, 45 anos, lombalgia há seis anos, com piora nos últimos meses e irradiação para membro inferior esquerdo (correspondente a L1). Sem demais alterações ao exame físico. A Ressonância magnética (RM) de coluna vertebral evidenciou lesão cística intravertebral a nível de T12 – L1, em situação póstero-lateral esquerda, provocando alargamento do forame, sugestivo de cisto epiduralaracnóideo. Resultados: Devido a falha do tratamento clínico inicial, a paciente foi submetida a hemilaminectomia de T12 – L1 à esquerda, ressecção do cisto e correção da falha dural. Evoluiu com controle álgico efetivo e RM de controle confirmou ausência de lesão residual. Conclusão: O CEA é mais comum em homens (4:1) e pode ser congênito ou adquirido. A topografia mais comum é a nível torácico (65%). Apresenta-se clinicamente com lombalgia, dor em membros inferiores e parestesias. A RM é o método diagnóstico de escolha e a intervenção cirúrgica é restrita aos casos sintomáticos ou refratários ao tratamento clínico e o prognóstico tende a ser excelente. Concluímos que, além de ser uma patologia rara e comumente assintomática, é essencial a adequada abordagem terapêutica para que ocorra cura completa, evitando quadros álgicos intensos e manifestações que cursem com drástica redução da capacidade funcional. ***Nível de evidência: IV. Tipo de Estudo: Série de casos.***

Descritores: Cistos; Cistos aracnóideos; Dor Lombar; Cistos do Sistema Nervoso Central; Medula espinhal;

ABSTRACT

Introduction: Among the primary lesions occupying the spinal space, only 1% corresponds to the epidural arachnoid cyst (EAC). This condition is usually asymptomatic, and identified accidentally in imaging tests. In symptomatic cases, total surgical resection is recommended. Objective: To describe a case of EAC refractory to clinical treatment. Methods: A 45-year-old woman had lumbar pain for six years and increased pain in the last months, with irradiation to the left lower limb (corresponding to L1). No other alterations found in the physical examination. Magnetic resonance imaging (MRI) of the spine revealed an intravertebral cystic lesion at T12-L1 level, in the left posterolateral position, causing enlargement of the foramen, and suggesting an epidural arachnoid cyst. Results: Due to failure of the initial clinical treatment, the patient underwent left T12-L1 hemilaminectomy, resection of the cyst and correction of dural failure. The patient progressed with effective pain control and MRI confirmed absence of residual lesion. Conclusion: EAC is more common in men (4:1) and may be congenital or acquired. The most common topography is thoracic (65%). Its clinical presentation is low back pain, lower limb pain and paresthesia. MRI is the method of choice for diagnosis and surgical intervention is restricted to cases that are symptomatic or refractory to clinical treatment, and the prognosis tends to be excellent. We conclude that, in addition to being a rare and commonly asymptomatic condition, an adequate therapeutic approach is essential for complete cure, avoiding intense pain and manifestations that bring about a drastic reduction of functional capacity. ***Level of evidence: IV. Type of study: Case series.***

Keywords: Cysts; Arachnoid cysts; Low back pain; Central nervous system cysts; Spinal cord.

RESUMEN

Introducción: Entre las lesiones primarias que ocupan el espacio espinal, solo el 1% corresponde al quiste aracnoideo epidural (QAE). Esta patología generalmente es asintomática e identificada accidentalmente en pruebas de imagen. En casos sintomáticos, se recomienda la resección quirúrgica total. Objetivo: Describir un caso de QAE refractario al tratamiento clínico. Métodos: Mujer de 45 años tuvo dolor lumbar durante seis años y un aumento del dolor en los últimos meses, con irradiación a la extremidad inferior izquierda (que corresponde a L1). No se encontraron otras alteraciones en el examen físico. La resonancia magnética (RM) de la columna vertebral reveló una lesión quística intravertebral en el nivel T12-L1, en la posición posterolateral izquierda, causando agrandamiento del foramen y sugiriendo un quiste aracnoideo epidural. Resultados: Debido a la falla del tratamiento clínico inicial, la paciente fue sometida a hemilaminectomía T12-L1 izquierda, resección del quiste y corrección de la falla dural. Ella progresó con un control eficaz del dolor y la RM confirmó la ausencia de lesión residual. Conclusión: EL QAE es más común en hombres (4:1) y puede ser congénito o adquirido. La topografía más común es torácica (65%). Su presentación clínica es lumbalgia, dolor en las extremidades inferiores y parestesia. La RM es el método de elección para el diagnóstico y la intervención quirúrgica se limita a los casos que son sintomáticos o refractarios al tratamiento clínico, y el pronóstico tiende a ser excelente. Concluimos que, además de ser una condición rara y comúnmente asintomática, un abordaje terapéutico adecuado es esencial para una curación completa, evitando el dolor intenso y las manifestaciones que provocan una reducción drástica de la capacidad funcional. ***Nivel de evidencia: IV. Serie de casos.***

Descriptores: Quistes; Quistes aracnoideos; Dolor de la región lumbar; Quistes del sistema nervioso central; Médula espinal.

Este trabalho foi realizado no Hospital Universitário Evangélico de Curitiba, Curitiba, PR, Brasil.
Correspondência: Alameda Augusto Stellfeld, 1908 - Bigorrilho, Curitiba, PR, Brasil. 80730-150. faraujojr@gmail.com

http://dx.doi.org/10.1590/S1808-185120181701177954

Recebido em 02/04/2017, aceito em 08/11/2017

INTRODUÇÃO

Dentre todas as lesões primárias que ocupam o espaço espinhal, apenas 1% corresponde ao cisto epidural aracnoide (CEA).[1-2]

Esses cistos são mais comuns em homens, com pico de incidência da segunda década de vida e geralmente são localizados posteriormente a medula espinhal.[3]

Em relação a etiologia e a patogênese do cisto epidural aracnoide, estas ainda permanecem vagas e incertas.[4]

Tal patologia costuma ser assintomática e frequentemente é um achado incidental em exames de imagem. Em relação ao tratamento, os pacientes sintomáticos são candidatos cirúrgicos visando a ressecção cística e reparo dural.[5]

Este trabalho tem como objetivo descrever uma paciente jovem com CEA sintomático e idiopático, além da abordagem cirúrgica terapêutica optada pela equipe, seu prognóstico e seguimento pós-operatório.

MATERIAIS E MÉTODOS

Os dados do caso apresentados foram coletados a partir de análise de prontuários eletrônicos do Hospital Universitário Evangélico de Curitiba.

Por se tratar de um relato de caso, não houve necessidade de aprovação do presente artigo pelo comitê de ética da instituição.

A paciente assinou o termo de consentimento livre e esclarecido (TCLE), revelando ciência do uso de seus dados para a publicação deste artigo.

RELATO DE CASO / RESULTADOS

Achados clínicos

Paciente, sexo feminino, 45 anos, com dorsalgia desde 2011 com piora no último ano (2015) onde começou a apresentar irradiação para caixa torácica bilateral, sendo mais intensa a esquerda, além de dor irradiada para MI esquerdo em topografia de dermátomo de L1 que lhe causava claudicação. A paciente estava sendo acompanhada ambulatorialmente pela equipe da reumatologia do Hospital Universitário Evangélico de Curitiba (HUEC) e manejada clinicamente com analgésicos, moduladores da dor neuropática além de anti-inflamatórios não hormonais. Entretanto o quadro álgico não estava mais sendo controlado, quando então foi encaminhada para o ambulatório de neurocirurgia no fim do ano de 2014.

Ao exame físico não foi observado nem uma alteração neurológica.

Exames complementares

A ressonância magnética (RM) da coluna torácica (figuras 1 e 2) evidenciou lesão cística intravertebral, no nível T12-L1, hiperintensa na sequência ponderada em T2 e hipointensa em T1, sugerindo diagnóstico de cisto aracnóideoepidural.

Tratamento cirúrgico

Frente a não resposta ao tratamento clínico, optou-se por realização de intervenção cirúrgica.

Então a paciente foi submetida a hemilaminectomia de T12 e L1 a esquerda, no dia 29/06/2015. No transoperatório foi observado lesão cística epidural, com bom plano de clivagem com o saco dural, praticamente em toda sua extensão, mas junto à raiz de T12, não havia mais plano e era observado comunicação com o espaço subracnoideo.

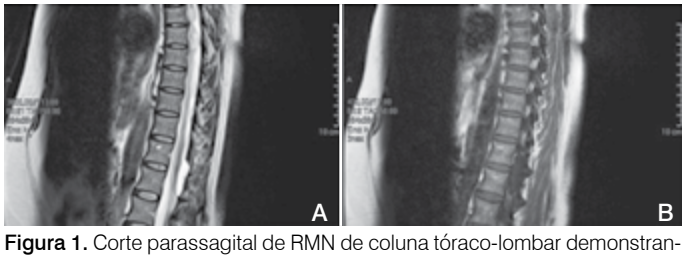

Figura 1. Corte parassagital de RMN de coluna tóraco-lombar demonstrando lesão expansiva extradural no nível T12-L1, hiperintensa na sequência ponderada em T2 (A) e hipointensa em T1 (B).

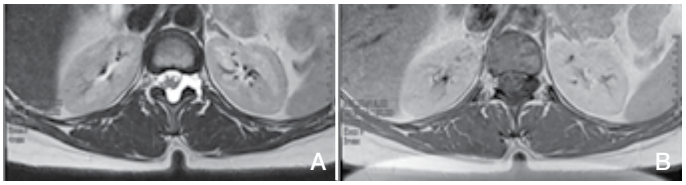

Figura 2. Corte axial de RMN demonstrando lesão expansiva epidural com extensão ao forame vertebral de raiz posterior de L1 à esquerda, imagem ponderada em T2 (A) e T1 pós contraste (B).

O cisto foi ressecado em sua totalidade e a falha dural encontrada foi corrigida com cola de fibrina.

A peça cirúrgica foi encaminhada para estudo anatomo-patológico.

Anatomo-patológico

A peça cirúrgica foi preparada na coloração Hematoxilina-Eosina e a microscopia evidenciando tecido fibroso, denso com camadas paralelas e espessas, contudo não sendo possível afirmar que trata-se de aracnoide ou dura-máter. Não foram identificados sinais neoplásicos.

Pós-operatório

No pós-operatório não houve surgimento de déficit neurológico. Já no 2º dia de pós-operatório (DPO) a paciente evoluiu com melhora dos sintomas, queixando-se somente de dor na ferida operatória. No 3º DPO foi submetida a RM de coluna que mostrou "status pós-cirúrgico" e ressecção total da lesão.

A paciente recebeu alta no 4º DPO e manteve-se estável durante seu seguimento ambulatorial, com controle efetivo da dor.

Atualmente, a paciente encontra-se em acompanhamento ambulatorial e está assintomática.

DISCUSSÃO

O cisto epidural aracnoide foi primeiramente descrito por Spiller, em 1903, e equivale a uma rara etiologia responsável por quadros de compressão medular, ocorrendo geralmente na coluna torácica baixa, apesar de já terem sido relatados casos onde estes se apresentem nas regiões lombar (65%), lombossacra (13%), tóraco-lombar (12%) – como no caso apresentado - e sacral (6%).[6]

Estes cistos são provenientes de uma protrusão herniária da membrana aracnoide através de mínimos defeitos presentes na constituição da dura-máter, podendo causar sintomatologia compressiva variada dependendo de seu tamanho e localização.[7]

Contudo, o mecanismo de formação em si ainda não é completamente esclarecido, sendo que diversas teorias têm sido propostas entre elas a congênita ou secundária a outras etiologias, como adesões aracnoideas (provindas de infecções virais ou bacterianas), aracnoidite pós-hemorragia subaracnóidea, anestésicos medulares, meningites e até mesmo causas traumáticas.[8]

A presença de CEA em irmãos, em relatos de casos isolados, indica uma provável influência genética e congênita na etiologia desta doença. Esta teoria é reforçada quando observamos artigos relacionando-o com doenças do defeito do tubo neural, como espinha bífida e diastematomielia.[9]

Nessa patologia, a aracnoide pode se apresentar alargada devido ao mecanismo de movimento da raiz nervosa ou uma mudança da pressão espinhal associada com pulsação, respiração e tosse.[10]

Anatomicamente, a parede do CEA consiste em um tecido fibroso conectivo com uma fina camada epitelial aracnoide, podendo esta última estar ausente na análise histopatológica.[11]

Nabors *et al*. padronizaram a classificação dos cistos meníngeos espinhais em 3 categorias: cistos extradurais sem fibras do nervo espinhal (tipo I), cistos extra durais com raízes dos nervos espinhais (tipo II) ou cistos intradurais (tipo III). O tipo I ainda pode ser subdividido em IA – cisto extradural meníngeo ou cisto extradural

aracnoide, mais comum - e IB referente a meningocele sacral ou meningocele sacral oculta.[12] A paciente apresentada nesse relato de caso corresponde ao tipo II.

Por ser comumente assintomática,com o advento da RNM veem-se mais frequentes os casos de CEA acidentais em exames de imagem.[13]

Em pacientes sintomáticos, podemos observar dor, parestesias, claudicação neurogênica intermitente, disfunção intestinal/genito-urinária e variáveis graus de paresia.[2]

O quadro clínico geralmente é decorrente da compressão medular ou de raízes nervosas, sendo seus sintomas na maioria das vezes assimétricos e flutuantes, com remissões e exacerbações (30% dos casos).[1-2] Este padrão é explicado principalmente pela abertura valvulada na comunicação do cisto com o espaço subaracnóideo (seja por manobras de Valsalva ou força gravitacional), levando ao seu crescimento progressivo. A entrada de água promove o acréscimo de volume do cisto. O papel secretório das paredes do cisto não é fato comprovado.[14]

A literatura ainda evidencia a ocorrência de cifose em um terço dos casos, sendo esta decorrente da paralisia segmentar dos músculos responsáveis pela ereção da coluna vertebral, ou ainda, pela destruição óssea promovida pela presença do cisto.[13] Síndrome de Horner é uma apresentação comum em pacientes cujos cistos se apresentam em coluna cervical baixa.[15] Além disso, uma herniação da medula espinhal pelo defeito da dura-máter para dentro do CEA assintomático pode ser uma rara causa de paraplegia aguda ou Síndrome de Brown-Sequard.[16]

A RNM é o procedimento de escolha para o diagnóstico, apresentando elevada sensibilidade e especificidade, além de ser não-invasivo e capaz de demonstrar a natureza isoecoica do cisto (em T1 e T2, o diferenciando de tumores, cistos sinoviais e cistos aracnoides), tamanho e relações anatômicas.[17]Além disso, esse exame poderá prover informações quanto ao prognóstico, uma vez que evidencia uma eventual atrofia ou alterações de sinal causadas pelo efeito de massa do CEA.[18]

A mielografiapode demonstrar achados compatíveis com um processo expansivo extradural associado a um defeito de preenchimento, podendo ocorrer casos de falso-negativo dependendo de mudanças posturais no momento do exame, sendo recomendada a realização deste na posição de pronação.[19]

Na maioria dos casos o estudo radiológico não tem se provado útil no diagnóstico do cisto, uma vez que apenas nos mostra indícios indiretos decorrentes do efeito de massa cístico, como alargamento do canal espinhal, erosões e afinamento dos pedículos ou dos corpos vertebrais, forames alargados e aumento da distância inter-pedicular.[20]

Dentre os diagnósticos diferenciais, uma gama de etiologias deve ser considerada, como cisto aracnoide intradural congênito (localizado geralmente posterior a medula, mas não possui a capa gordurosa epidural como nos casos de CEA), cistos dermoides e epidermoides (apresentação heterogênea na RNM), cistos parasitários (principalmente em regiões endêmicas, se apresentando na maioria das vezes como múltiplos pequenos cistos no momento do diagnóstico) e cistos extraduraishidáticos (associados a destruição da vértebra adjacente).[2]

Para aqueles pacientes sintomáticos e refratários ao tratamento medicamentoso, a terapêutica padrão-ouro é a cirurgia, ao contrário dos assintomáticos cuja conduta e a expectante.[21] Assim, os objetivos da conduta cirúrgica são: aliviar a compressão medular e radicular do cisto, visando restaurar a função normal e fechar a fístula, evitando recorrências.[22]

Podem ser usadas como abordagem cirúrgica a laminoplastia, hemilaminectomia ou laminectomia total[21] e completa excisão microcirúrgica do cisto.[23] Ainda é necessário que o efeito dural entre o cisto e o espaço subaracnóideo seja fechado com clipping ou sutura.[3]

Além dessas técnicas tradicionais, também tem sido relatadas alternativas minimamente invasivas, como a lmainectomia seletiva com fechamento da fístula, derivações e aspiração guiada por imagem.[22] No caso em questão, optou-se pela realização de hemilaminacetomia levando em consideração a localização mais lateral do cisto.

A recorrência da sintomatologia ou do acumulo de líquor é incomum,[24] não sendo observado esse achado em nossa paciente até o presente momento.

CONCLUSÃO

Além de ser uma patologia rara e comumente assintomática, vê-se como essencial uma adequada investigação diagnostica a fim de se conseguir a cura completa para o cisto epidural aracnoideo sintomático, uma vez que tal lesão pode ser a causa de intensos quadros álgicos e outras manifestações clínicas que acarretam drástica redução da capacidade funcional do indivíduo.

Todos os autores declaram não haver nenhum potencial conflito de interesses referente a este artigo.

CONTRIBUIÇÕES DOS AUTORES: Cada autor contribuiu individual e significativamente para o desenvolvimento do manuscrito. FAAJ (0000-0002-3404-6555)* foi o principal autor da elaboração do manuscrito. HAH (0000-0002-9236-6653)*, DLB (0000-0002-2817-8105)*, TRS (0000-0002-3730-8506)*, JZJ (0000-0001-9938-4857)* e PY (0000-0002-2817-8105)* organizaram os dados apresentados no caso e realizaram a revisão de literature e revisão do artigo, além de contribuir para o conceito intellectual do estudo. *ORCID (*Open Researcher and Contributor ID*).

REFERÊNCIAS

1. Cloward RB. Congenital spinal extradural cysts: case report with review of literature. Ann Surg. 1968;168(5):851–64.
2. Gortvai P. Extradural cysts of the spinal canal. J Neurol Neurosurg Psychiatry.1963;26(3):223–30.
3. Oh JK, Lee DY, Kim TY, Yi S, Ha Y, Kim KN, et al. Thoracolumbar extradural arachnoid cysts: a study of 14 consecutive cases. Acta Neurochir (Wien). 2012;154(2):341–8.
4. Rohrer DC, Burchiel KJ, Gruber DP. Intraspinal extradural meningeal cyst demonstrating ball-valve mechanism of formation. J Neurosurg. 1993;78(1):122–5.
5. **Kadono Y, Yuguchi T, Ohnishi Y-I, Iwatsuki K, Yoshimine T. A symptomatic spinal extradural arachnoid cyst with lumbar disc herniation. Case Rep Orthop. 2015;1–5.**
6. Liu JK, Cole CD, Kan P, Schmidt MH. Spinal extradural arachnoid cysts: clinical, radiological, and surgical features. Neurosurg Focus. 2007; 22(2):E6.
7. Kazan S, Ozdemir O, Akyüz M, Tuncer R. Spinal intradural arachnoid cysts located anterior to the cervical spinal cord. Report of two cases and review of the literature. J Neurosurg. 1999;91(2 Suppl):211-5.
8. Choi JY, Kim SH, Lee WS, Sung KH. Spinal extradural arachnoid cyst. Acta Neurochir (Wien). 2006;148:579–85.
9. Lee TT, Arias JM, Andrus HL, Quencer RM, Falcone SF, Green BA.Progressive posttraumatic myelomalacic myelopathy: treatment with untethering and expansive duraplasty. J Neurosurg. 1997;86(4):624-8.
10. Apel K, Sgouros S. Extradural spinal arachnoid cysts associated with spina bifida occulta. ActaNeurochir (Wien). 2006;148(2):221-6.
11. James K, Liu MW, Chad D, Cole ND, Peter AJ, Meic H, et al. Spinal extradural arachnoid cysts: clinical, radiological, and surgical features. Neurosurg Focus. 2007;22(2):E6.
12. Nabors MW, Pait TG, Byrd EB, Karim NO, Davis DO, Kobrine AI, et al. Updated assessment and current classification of spinal meningeal cysts. J Neurosurg. 1988;68(3):366-77.
13. **Rahimizadeh A, Abdolkhani E, Shariati M, Kahazchi M, Rahimizadeh S, Abbasnejad E. Spinal extradural arachnoid cysts. Coluna/Columna. 2013;12(2):112-8.**
14. Suryaningtyas W, Arifin M. Multiple spinal extradural arachnoid cysts occurring in a child. J Neurosurg. 2007;106(2 Suppl):158- 61.
15. Takagaki T, Nomura T, Toh E, Watanabe M, Mochida J. Multiple extradural arachnoid cysts at the spinal cord and cauda equina levels in the young. Spinal Cord. 2006;44(1):59–62.
16. Kim KS, Weinberg PE. Magnetic resonance imaging of a spinal extradural arachnoid cyst. Surg Neurol. 1986;26(3):249–52.
17. Spiegelmann R, Rappaport ZH, Sahar A. Spinal arachnoid cyst with unusual presentation. Case report. J Neurosurg. 1984;60(3):613-6.
18. Prevedello DMP, Tatsui CE, Koerbel A, Grande CV, Cordeiro JG, Araújo JC. Ventral extradural spinal meningeal cyst causing cord compression: neurosurgical treatment. Arq Neuropsiquiatr. 2005;63(3B):855-8.
19. Ergun T, Lakadamyali H. Multiple extradural spinal arachnoid cysts causing diffuse myelomalacia of the spinal cord. Neurologist. 2009;15(6):347-50 .
20. Rimmelin A, Clouet PL, Salatino S et al. Imaging of thoracic and lumbar spinal extradural arachnoid cysts: report of two cases. Neuroradiology. 1997;39(3):203-6.
21. **Tokmak M, Ozek E, Iplikcioglu AC. Spinal Extradural Arachnoid Cysts : A Series of 10 Cases. J Neurol Surg A Cent Eur Neurosurg. 2015;76(5):348–52.**
22. **Qi W, Zhao L, Fang J, Chang X, Xu Y. Clinical characteristics and treatment strategies for idiopathic spinal extradural arachnoid cysts: a single-center experience. Acta Neurochir (Wien). 2015;157(3):539–45.**
23. Payer M, Brühlhart K. Spinal extradural arachnoid cyst: review of surgical techniques. J Clin Neurosci. 2011;18(4):559–60.
24. Kumar A, Sakia R, Singh K, Sharma V. Spinal arachnoid cyst. J Clin Neurosci. 2011;18(9):1189–92.

MALFORMAÇÃO COSTAL RELACIONADA À ESCOLIOSE TORACOLOMBAR EM ADOLESCENTE - RELATO DE CASO

COSTAL MALFORMATION RELATED TO THORACOLUMBAR SCOLIOSIS IN ADOLESCENTS – CASE REPORT

MALFORMACIÓN COSTAL RELACIONADA CON LA ESCOLIOSIS TORACOLUMBAR EN ADOLESCENTES – RELATO DE CASO

Nilza Nascimento Guimarães[1], Júlio Cesar Caldas Pinheiro[2], Ubiratan Maia Rodrigues de Vasconcelos[2], Carolina Rodrigues de Mendonça[1]

1. Universidade Federal de Goiás, Goiânia, GO, Brasil.
2. Centro de Estudos em Enfermagem e Nutrição (CEEN), Goiânia, GO, Brasil.

RESUMO

A escoliose congênita associada à malformação costal é bem conhecida. Porém, não existe na literatura relatos de escoliose idiopática associada à fusão dos arcos costais. Este relato descreve um caso de escoliose idiopática com a fusão do 1º e 2º arcos costais em paciente do sexo feminino, e relata modificações da deformidade por escoliose em decorrência do tratamento. A análise foi realizada do ponto de vista morfológico, clínico e por exames complementares. Foram avaliadas radiografias e tomografias obtidas desde a primeira consulta, em 2012, e durante o período em que a mesma foi acompanhada em uma clínica particular, até a estabilização do quadro em 2014. A evolução foi favorável com uso de colete de Milwaukee e houve melhora do quadro clínico após maturidade esquelética, sendo que o ângulo de curvatura lateral, aferido pelo método de Cobb, inicialmente de 20 graus, reduziu e se estabilizou em nove graus, sendo que esta medida se mantém atualmente. Pela análise realizada, houve uma concomitância de patologias, sendo que a fusão de arcos costais não influenciou na deformidade da coluna, uma vez que a mesma regrediu com o tratamento clínico. Esta evolução nos leva a concluir que a escoliose idiopática da adolescente deve ser imputada como a única responsável pelo quadro clínico da paciente, e que a fusão dos arcos costais não interfere na biomecânica da coluna vertebral. ***Nível de Evidência: IV. Tipo de estudo: Série de caso.***

Descritores: Costelas; Medicina do adolescente; Escoliose.

ABSTRACT

Congenital scoliosis associated with costal malformation is well known. However, there are no reports of idiopathic scoliosis associated with the fusion of the costal arcs in the literature. This report describes a case of idiopathic scoliosis with fusion of the 1st and 2nd costal arches in a female patient and reports changes in the deformity due to scoliosis because of the treatment. The analysis was performed from a morphological and clinical point of view, and by complementary tests. Radiographs and CT scans were obtained and evaluated from the first consultation in 2012 and during the period in which the patient was followed in a private clinic, until the stabilization of the condition, in 2014. The evolution was favorable with the use of a Milwaukee vest and there was improvement of the clinical picture after the skeletal maturity, and the angle of lateral curvature, measured by the Cobb method, initially of 20 degrees, was reduced and stabilized in nine degrees, measure which is currently maintained. The analysis showed concomitant pathologies, and the fusion of costal arches did not influence the spine deformity, since there was regression with the clinical treatment. This evolution leads us to conclude that adolescent idiopathic scoliosis should be imputed as the sole responsible for the clinical picture of the patient, and that the fusion of the costal arches does not interfere with the biomechanics of the spine. ***Level of Evidence: IV. Type of study: Case series.***

Keywords: Ribs; Adolescent medicine; Scoliosis.

RESUMEN

La escoliosis congénita asociada a la malformación costal es bien conocida. Sin embargo, no existen relatos de escoliosis idiopática asociada a la fusión de los arcos costales en la literatura. Este relato describe un caso de escoliosis idiopática con la fusión del primer y segundo arco costal en paciente del sexo femenino y relata modificaciones de la deformidad por escoliosis como consecuencia del tratamiento. El análisis fue realizado desde el punto de vista morfológico y clínico y por exámenes complementarios. Se evaluaron las radiografías y tomografías obtenidas en la primera consulta, en 2012 y durante el período en el que la paciente fue acompañada en una clínica particular, hasta la estabilización del cuadro, en 2014. La evolución fue favorable con uso de chaleco de Milwaukee y hubo una mejora del cuadro clínico después de la madurez esquelética, siendo que el ángulo de curvatura lateral, medido por el método de Cobb, inicialmente de 20 grados, se redujo y se estabilizó en nueve grados, lo que se mantiene actualmente. Por el análisis realizado, hubo concomitancia de patologías, siendo que la fusión de arcos costales no influenció la deformidad de la columna, una vez que hubo regresión con el tratamiento clínico. Esta evolución nos lleva a concluir que la escoliosis idiopática de esta adolescente debe ser imputada como la única responsable del cuadro clínico de la paciente, y que la fusión de los arcos costales no interfiere en la biomecánica de la columna vertebral. ***Nivel de Evidencia: IV. Tipo de estudio: Serie de caso.***

Descriptores: Costillas; Medicina del Adolescente; Escoliosis.

Trabalho realizado no Nova Clínica,Goiânia, GO, Brasil.
Correspondência: Avenida Esperança, s/n, Campus Samambaia (Campus II) Goiânia - GO, CEP: 74690-900 - Goiânia (GO).nilzang2@gmail.com

http://dx.doi.org/10.1590/S1808-185120181701175991

Recebido em 17/02/2017, aceito em 24/05/2017

INTRODUÇÃO

A escoliose congênita é uma deformidade lateral da coluna vertebral com uma perturbação do perfil sagital causada por malformações das vértebras e das costelas.[1] Pacientes com escoliose congênita frequentemente têm outras anomalias associadas. Às vezes, a fusão ou ausência das costelas pode ser observada juntamente com as anomalias da coluna, uma vez que as costelas são formadas em estreita associação com as vértebras. Quando o número de costelas no lado direito ou esquerdo não coincidem, as anomalias vertebrais congênitas devem ser suspeitas.[2]

A escoliose congênita associada à má formação costal é bem conhecida. Porém não existe na literatura relatos de Escoliose idiopática do adolescente associada à fusão dos arcos costais. Poucos estudos relatam os resultados das técnicas cirúrgica sem longo prazo, na progressão natural da escoliose. Da mesma forma, poucos estudos sobre a influência do tratamento conservador têm sido relatados, sendo necessária maior investigação para documentar onde uma abordagem conservadora seria necessária.[3-5] O presente trabalho tem como objetivo relatar um caso de escoliose congênita com a fusão de arcos costais em paciente do sexo feminino e as modificações anatômicas da deformidade por escoliose em decorrência de tratamento conservador.

RELATO DO CASO

Em abril de 2012, paciente de 13 anos, sexo feminino, chegou ao pronto-socorro de uma clínica particular com queixa de dor em coluna lombar e dorsal, com irradiação para membros inferiores e piora ao esforço físico. Após consultas com ortopedista, foram solicitadas radiografias de tórax e tomografia, com a finalidade de elucidação diagnóstica. Ao exame clínico apresentava gibosidade na região dorsal à direita e lombar à esquerda, com assimetria do ângulo de talhe, assimetria de ombros e encurtamento dos músculos isquiotibiais e assimetria de mamas. Durante os exames de inclinação houve correção da curvatura da deformidade.

A avaliação radiográfica foi feita pela técnica de Cobb, por meio de radiografias em incidências anteroposterior e perfil, acima e a partir da primeira vértebra sacral. Foi medido o ângulo formado por perpendiculares traçadas entre linhas que tangenciam as superfícies superior e inferior das vértebras, que mais se direcionam para o centro da concavidade da curva. Além disso, foi feita a análise do potencial de crescimento ósseo pelo método de Risser.

Ao exame radiográfico da coluna em vista anteroposterior, a paciente apresentava 20 graus de curvatura pela medição do ângulo de Coob, aferido de L2 a T6 (Figura 1A). Ao exame tomográfico apresentava fusão do primeiro e segundo arcos costais do lado direito (Figura 1B). Segundo o método de Risser o potencial de crescimento ósseo da paciente foi grau II.



Figura 1. A) Raio X em vista anteroposterior da coluna vertebral, no qual foi calculado o ângulo da curvatura lateral pelo método de Cobb, medindo 20 graus. B) Tomografia computadorizada, mostrando a fusão de 1º e 2º arcos costais direitos.

Como terapêutica inicial no ano de 2012, foi indicado o colete de Milwaukee e acompanhamento semestral, em que foram realizados novamente exames clínicos e radiográficos. Em consulta realizada no dia 08 de outubro de 2013, foi observada redução da curvatura patológica, com ângulo de Cobb de L2 a T6, medindo 11 graus (Figura 2A).

A paciente utilizou o colete até março de 2014, quando foi aferida a medição do ângulo de Cobb com uma redução para nove graus, sendo relatada melhora do quadro doloroso, pela paciente. Nesta ocasião foi realizada a medição Risser, demonstrando grau 4, sendo eleito o desmame do colete como opção terapêutica.

Após tratamento com colete Milwaukee paciente apresentava-se sem queixas de dor e estabilização do ângulo de Cobb em nove graus (Figura 2B). Para a manutenção do quadro postural paciente está praticando hidroginástica regularmente, com frequência de três vezes por semana. A coleta de dados foi realizada por análise do prontuário dos últimos cinco anos, mediante assinatura do Termo de Consentimento Livre e Esclarecido pela responsável pela paciente.

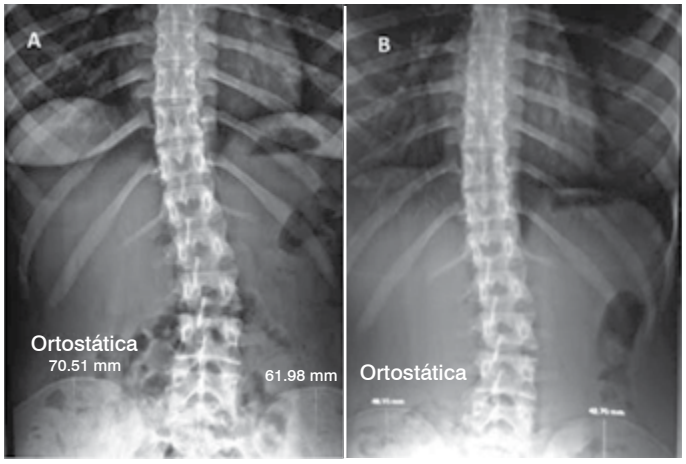

Figura 2. Raio X da paciente para aferição do ângulo pelo método de Cobb - ângulo de Cobb medindo 11 graus em outubro de 2013. B) Raio X da paciente para aferição do ângulo pelo método de Cobb - ângulo - Ângulo de Cobb medindo 09 graus em março de 2014.

DISCUSSÃO

A escoliose congênita é uma falha de formação vertebral, segmentação, ou uma combinação de ambas com desenvolvimento vertebral anormal durante as quatro a seis semanas da gestação. Representa uma ampla gama de patologias desde a hemivértebra simples e estável até a deformidade medular complexa e progressiva com anormalidades na parede torácica, anomalias cardíacas, renais e neurais.[6]

Pacientes em crescimento não tratados com escoliose congênita e costelas fundidas em casos graves poderão desenvolver síndrome de insuficiência torácica.[7] A escoliose congênita com fusões de costelas associadas, síndrome torácica e tórax hipoplásico pode criar uma deformidade tridimensional progressiva do tórax, inibindo o crescimento pulmonar normal e a função respiratória, levando à insuficiência respiratória.[8]

A Escoliose Idiopática do Adolescente (EIA) é uma curva lateral estruturada da coluna vertebral, que ocorre entre 10 e 18 anos, cuja causa não é determinada e não está associada a fusão de arcos costais.[9] Emboraesse relato descreva a fusão de arcos costais em paciente com EIA, a fusão nãoinfluenciou na deformidade da colunae não causou prejuízos a paciente uma vez que a mesma não apresentava sintomatologia dolosa em membro superior direito e comprometimento na função respiratória.

A decisão do tratamento para qualquer condição é baseada na premissa de que o tratamento modifique a história natural desta patologia.[9] Tipicamente, para pacientes jovens com escoliose congênita (antes dos três anos de idade), o tratamento de escolha é a

intervenção cirúrgica precoce.[1] Em pacientes com EIA com curvas graves, o tratamento de escolha também é a intervenção cirúrgica.[10] Pacientes com falhas de segmentação, curvas severas e rígidas geralmente requerem intervenção cirúrgica como a osteotomia de costela, que irá aumentar a flexibilidade da curvatura escoliótica.[5,6,10] Particularmente as deformidades de tipos complexos e unilaterais, comprometem significativamente o resultado da correção da curva operatória na escoliose congênita.[5]

É difícil prever o resultado final do tratamento cirúrgico para pacientes com escoliose congênita,[1] embora não haja evidência da progressão em longo prazo.[6] Existem autores que consideram prudente defender apenas a gestão conservadora antes de considerar a cirurgia da coluna vertebral.[1] Comparativamente, muitos pacientes com escoliose idiopática são capazes de evitar a cirurgia da coluna vertebral com a aplicação de tecnologia de reforço, como o colete de Milwaukee.[1,9]

CONCLUSÃO

O caso relatado denota uma situação clínica singular, descrevendo um clássico quadro de escoliose idiopática, associado a uma fusão congênita de dois arcos costais. A evolução foi favorável com uso de colete de Milwaukee e houve melhora do quadro clínico após maturidade esquelética. A fusão de arcos costais não influenciou na deformidade da coluna, uma vez que a mesma regrediu com o tratamento clínico. Esta evolução nos leva a concluir que a escoliose idiopática da adolescente deve ser imputada como a única responsável pelo quadro clínico da paciente e que a fusão dos arcos costais, neste caso, não interferiu na biomecânica da coluna vertebral.

Todos os autores declaram não haver nenhum potencial conflito de interesses referente a este artigo.

CONTRIBUIÇÕES DOS AUTORES: Cada autor fez uma contribuição significativa e individual para o desenvolvimento do manuscrito. JCCP (0000-0002-4739-2131)* e UMRV (0000-0002-2470-7575)* foram os principais contribuintes para a redação do manuscrito e coleta de dados. NNG (0000-0002-4755-5682)* e CRM (0000-0002-9902-8227)* realizaram a pesquisa bibliográfica, revisão do manuscrito. *ORCID (*Open Researcher and Contributor ID*).

REFERÊNCIAS

1. Weiss HR, Moramarco M. Congenital Scoliosis (Mini-review). Curr Pediatr Rev. 2016;12(1):43-7.
2. Debnath UK, Goel V, Harshavardhana N, Webb JK. Congenital scoliosis-Quo vadis? Indian J Orthop. 2010;44(2):137-47.
3. Erkula G, Sponseller PD, Kiter AE. Rib deformity in scoliosis. Eur Spine J. 2003;12(3):281-7.
4. Ameri E, Fouladi DF, Ghandhari H, VahidTari H, Safari MB. The Effect of Concomitant Rib Deformity in Congenital Scoliosis on Spinal Curve Correction After Segmental Pedicle Screw Instrumentation. Clin Spine Surg. 2017;30(4):E485-E90.
5. Kaspiris A, Grivas TB, Weiss HR, Turnbull D. Surgical and conservative treatment of patients with congenital scoliosis: alpha search for long-term results. Scoliosis. 2011;6(12):12-29.
6. Pahys JM, Guille JT. What's New in Congenital Scoliosis? J Pediatr Orthop. 2016;22.
7. Dayer R, Ceroni D, Lascombes P. Treatment of congenital thoracic scoliosis with associated rib fusions using VEPTR expansion thoracostomy: a surgical technique. Eur Spine J. 2014;23(4):424-31.
8. DiFazio R, Tubman D. Congenital Scoliosis With Associated Rib Fusions: Nursing Care of Patients Following VEPTR Insertion. Orthop Nurs. 2010;29(1):4-8.
9. Lima Júnior PCD, Pellegrino L, Caffaro MFS, Meves R, Landim E, Avanzi O. Escoliose idiopática do adolescente (eia): perfil clínico e radiográfico da lista de espera para tratamento cirúrgico em hospital terciário de alta complexidade do Sistema Público de Saúde Brasileiro. Coluna/Columna. 2011;10(2):111-15.
10. Simões MS, de Abreu EV, Winkler BC. Osteotomias posteriores de três colunas para tratamento de cifose dorsal rígida–Série de casos. Rev Bras Ortop. 2017;52(2):189-96.

TRATAMENTO DA FRATURA SACRAL COM UMA VARIAÇÃO DA TÉCNICA DE FIXAÇÃO LOMBOPÉLVICA

SACRAL FRACTURE TREATMENT WITH A VARIATION OF THE LUMBOPELVIC FIXATION TECHNIQUE

TRATAMIENTO DE LA FRACTURA SACRAL CON UNA VARIACIÓN TÉCNICA DE LA FIJACIÓN LUMBOPÉLVICA

Vinícius Magno da Rocha[1,2], João Antonio Matheus Guimarães[2], Antônio Paulo de Olivaes Filho[1], Felipe Moura Carrasco[2], Antônio Eulalio Pedrosa Araujo Junior[2], Diego Pinheiro Aguiar[2], André Luiz Loyelo Barcellos[2]

1. Hospital Universitário Gaffreé e Guinle (HUGG/MS) Rio de Janeiro, RJ, Brasil.
2. Centro de Doenças da Coluna do Instituto Nacional de Traumatologia e Ortopedia (INTO/MS) Rio de Janeiro, RJ, Brasil.

RESUMO

A instabilidade espino-pélvica (IEP) é uma lesão rara, decorrente de traumas de alta energia. O tratamento cirúrgico é empregado, na maioria dos casos, para restaurar a estabilidade e permitir mobilização precoce. Diferentes técnicas já foram empregadas no tratamento da IEP e, atualmente, a fixação lombo-pélvica (LPF) é a preferida devido à sua superioridade biomecânica. Uma de suas limitações é o fato de a técnica não abordar diretamente o fragmento sacral inferior, permitindo uma deformidade residual em cifose. Esta deformidade tem sido atribuída a resultados insatisfatórios, tais como defeitos do assoalho pélvico e complicações durante o parto. Relatamos o caso de uma paciente com IEP por fratura sacral que foi tratada com uma variação da técnica de LPF, na qual hastes e parafusos originalmente desenvolvidos para a fixação cervicotorácica foram adaptados para corrigir a deformidade sacral no plano sagital. O fragmento sacral superior foi reduzido indiretamente por manobras de extensão dos quadris e tração femoral, associadas a manobras de distração através de hastes. Pinças de redução foram usadas para reduzir o desvio cifótico do fragmento sacral inferior, permitindo sua fixação à montagem lombo-pélvica. Não houve complicações infecciosas, deiscência de suturas ou quebras dos implantes e, ao término do primeiro ano de acompanhamento, a cifose sacral estava normal e a consolidação radiográfica confirmada. Nossa técnica acrescenta um recurso à LPF tradicional, tornando-a especialmente útil em fraturas com desvios acentuados do fragmento sacral inferior. ***Nível de Evidência: 4. Tipo de estudo: Série de casos***

Descritores: Sacro; Ferimentos e lesões; Cifose

ABSTRACT

Spinopelvic instability is an uncommon injury that is caused by high-energy traumas. Surgical treatment is used, in the majority of cases, to restore stability and enable early mobilization. Various stabilization techniques have been used in the treatment of spinopelvic instability, and lumbopelvic fixation (LPF) is currently the technique of choice due to its biomechanical superiority. One of its limitations is the fact that the technique does not directly address the lower sacral segment, permitting a residual kyphotic deformity. This deformity has been attributed to unsatisfactory outcomes, including late development of pelvic floor muscle defects and complications during childbirth. We report a case of a patient with spinopelvic instability due to sacral fracture, which was treated using a variation of the LPF technique, in which rods and screws originally developed for cervicothoracic fixation were adapted to correct sacral deformity in the sagittal plane. The upper sacral segment was reduced indirectly using hip extension and femoral traction manoeuvres, associated with distraction manoeuvres via rods. Bone reduction forceps were used to reduce the kyphotic deviation in the lower sacral fragment, enabling its fixation to the lumbopelvic rod and screws system. There were no complications of infection, suture dehiscence, or breakage of the implants, and at the end of the first year of follow-up, the sacral kyphosis was normal and radiographic consolidation was confirmed. Our technique provides a viable and promising alternative to traditional LPF, making it especially useful in fractures with accentuated deviations of the lower sacral fragment. ***Level of Evidence: 4.Type of study: Case series***

Keywords: Sacrum; Wounds and injuries; Kyphosis.

RESUMEN

La inestabilidad espinopélvica es una lesión poco frecuente causada por traumas de alta energía. El tratamiento quirúrgico se utiliza en la mayoría de los casos para restablecer la estabilidad y permitir la movilización temprana. Diferentes técnicas se han empleado en el tratamiento de la inestabilidad espinopélvica, y la fijación lumbopélvica (FLP) es actualmente la técnica de elección debido a su superioridad biomecánica. Una de sus limitaciones es el hecho de que la técnica no aborda directamente el segmento sacro inferior, lo que permite una deformidad cifótica residual. Esta deformidad se ha atribuido a resultados insatisfactorios, incluido el desarrollo tardío de defectos musculares del piso pélvico y complicaciones durante el parto. Presentamos el caso de un paciente con inestabilidad espinopélvica por fractura del sacro, que fue tratada mediante una variación de la técnica de FLP, en la que se usaron vástagos y tornillos adaptados, desarrollados originalmente para la fijación cervicotorácica para corregir la deformidad sacra en el plano sagital. El segmento sacro superior se redujo

Trabalho realizado no Instituto Nacional de Traumatologia e Ortopedia (INTO/MS) Rio de Janeiro, RJ, Brasil.
Correspondência: Rua Desembargador Izidro, 18 – Sala 912, Praça Saes Peña, Tijuca, Rio de Janeiro, RJ, Brasil. CEP 20521-160. drviniciusmagno@yahoo.com.br

http://dx.doi.org/10.1590/S1808-185120181701174141

Recebido em 07/01/2017, aceito em 25/12/2017

indirectamente utilizando la extensión de la cadera y las maniobras de tracción femoral, asociadas con maniobras de distracción a través de vástagos. Pinzas de reducción fueron utilizadas para reducir la desviación cifótica del fragmento sacro inferior, lo que permite su fijación al sistema lumbopélvico de vástago y tornillos. No hubo complicaciones de infección, dehiscencia de la sutura o ruptura de implantes y al final del primer año de seguimiento, la cifosis sacral estaba normal y se confirmó la consolidación radiográfica. Nuestra técnica proporciona una alternativa viable y prometedora al FLP tradicional, por lo que es especialmente útil en las fracturas con desviaciones acentuadas del fragmento sacro inferior. ***Nivel de Evidencia: IV. Tipo de estudio: Serie de caso***

Descriptores: Sacro; Heridas e lesiones; Cifosis.

INTRODUÇÃO

As fraturas sacrais com instabilidade espino-pélvica (IEP) são raras, resultando de traumas de alta energia com sobrecarga axial através do sacro.[1,2] A lesão se caracteriza pela presença de dois traços longitudinais através dos forames sacrais em combinação com um traço transverso, e a associação com traumas cranioencefálico, raquimedular, e/ou lesões de órgãos cavitários além de comum, é potencialmente grave, devendo ser considerada na abordagem inicial ao trauma.[1-4]

Outro aspecto importante é a elevada taxa de subdiagnóstico da IEP.[5] A radiografia panorâmica da bacia, utilizada na rotina de avaliação ao politraumatizado, é insuficiente para identificar fraturas do sacro com IEP. As alças intestinais e a inclinação sacral podem dificultar a visualização do traço transverso.[6] Além disso, a dor originária de lesões coexistentes pode mascarar queixas oriundas da região sacropélvica, contribuindo para o subdiagnóstico.[4]

O tratamento destas lesões deve ter como objetivo a resolução da IEP.[7-9] A abordagem conservadora tem sido relacionada à piora da deformidade sacral, agravamento dos sintomas neurológicos e maiores taxas de mortalidade, fazendo com que a opção inicial de tratamento seja cirúrgica na maioria dos casos.[1,10] Diferentes técnicas de estabilização já foram utilizadas no tratamento cirúrgico da IEP, tais como hastes de Harrington, parafusos iliossacrais, hastes ou placas transilíacas e trans-sacrais, ou ainda parafusos pediculares.[7-16] A raridade das fraturas do sacro que podem cursar com IEP dificulta a padronização de técnicas, bem como a avaliação dos resultados pós-operatórios.[9]

Atualmente, a fixação lombo-pélvica (FLP) é um método amplamente utilizado no tratamento da IEP.[1,9,13] A técnica proporciona uma estabilização posterior do anel pélvico, com realinhamento estável entre o ílio, o fragmento sacral superior e da coluna lombar. A mobilização precoce é uma vantagem da técnica, permitido a deambulação já no pós-operatório imediato, o que reduz a ocorrência de complicações relacionadas à restrição ao leito no politraumatizado.[15,17]

A falta de implantes adequados à anatomia sacral é uma limitação da técnica de FLP. Cerca de 20% dos pacientes são reoperados devido a proeminência de parafusos, ou quebra do material de síntese utilizado na estabilização.[1,18] Outro problema relacionado a desfechos subótimos na FLP é a ocorrência de cifose residual por anteriorização do fragmento sacral inferior ao traço transverso, quando esta é empregada no tratamento da fratura sacral com IEP.[3, 19-23]

MÉTODOS

Apresentamos uma variação da técnica de FLP utilizada no tratamento de uma fratura multiplanar do sacro com IEP. O estudo foi aprovado no Comitê de Ética em Pesquisa da Instituição onde foi realizado (CAAE: 51609815.1.0000.5273) e a paciente concordou em participar voluntariamente, assinando o Termo de Consentimento Livre e Esclarecido.

Descrição do Caso

Paciente do sexo feminino, 21 anos de idade, admitida após queda de 12 metros de altura com trauma longitudinal sobre os membros inferiores. Após estabilização clínica inicial, o exame físico revelou hipoestesia perianal, ausência do sinal da piscadela e reflexo bulbocavernoso, e dor à palpação das proeminências ósseas lombossacrais. A força e reflexos profundos dos membros inferiores eram normais. Avaliação radiológica evidenciou fratura multiplanar em 'H' do sacro (variante da fratura em 'U'), com traços longitudinais se estendendo além do fragmento sacral inferior. Havia um desvio em cifose de 60° ao nível do traço transverso, provocando um estreitamento do canal raquiano. Fraturas do ramo pubiano e dos processos transversos de L5 também foram identificadas. (Figura 1)

Técnica Operatória

Em mesa radiotransparente, com a paciente em decúbito ventral, realizou-se incisão longitudinal mediana seguida de dissecção subperiosteal da musculatura paravertebral até exposição dos elementos posteriores de L5 ao sacro. Osteotomias facetárias foram realizadas ao nível de L5-S1, para permitir a inserção de parafusos pediculares em L5 e S1. Parafusos também foram inseridos bilateralmente nos ilíacos. O pedículo lateral esquerdo de S2 foi instrumentado utilizando-se a técnica de Mirkovic.[24] Parafusos foram inseridos em S3, com orientação medial. Nesta vértebra, a intersecção entre uma linha vertical através dos forames sacrais e uma linha transversal entre o forame dorsal de S2 e S3 foi utilizado para como ponto de entrada para o parafuso (Figura 2). Foram realizadas laminectomias de S1 e S2, permitindo ampla visualização do saco dural e raízes sacrais, os quais se encontravam intactos. Uma tentativa inicial de redução da cifose sacral foi realizada através da extensão do quadril. Manobras adicionais de distração longitudinal e *cantilever* foram feitas através de hastes fixadas aos parafusos de L5, S1 e ilíacos para reduzir o fragmento sacral superior. O fragmento menor do sacro (inferior ao traço transverso) foi realinhado com o fragmento sacral superior com o auxílio de uma pinça óssea, permitindo que os parafusos de S2 e S3 fossem conectados às hastes. (Figura 2) A cartilagem das articulações L5-S1 e sacroilíacas foram removidas e osso autólogo obtido do sacro foi enxertado entre os processos transversos de L5 e asas sacrais, entre as facetas L5-S1 e entre as articulações sacroilíacas, objetivando-se a artrodese das mesmas.

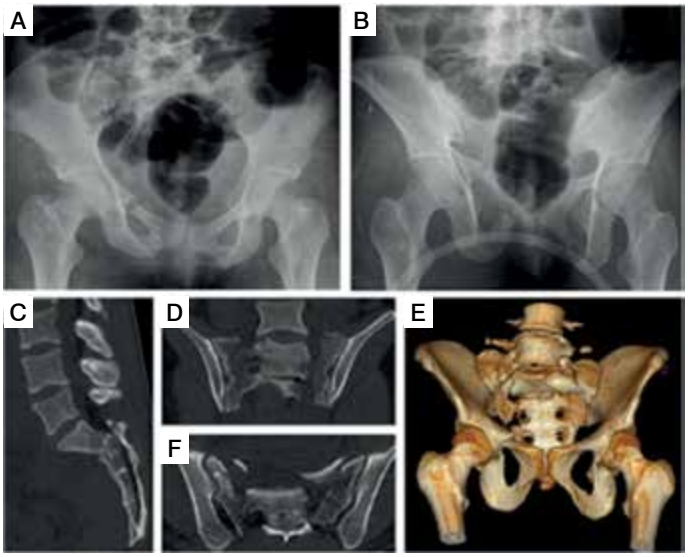

Figura 1. Avaliação Radiológica. A, B. Radiografias Panorâmica e Outlet View – Sombras gasosas dos intestinos e a inclinação sacral dificultando a visualização da fratura; C-F. Tomografia Computadorizada – melhor visualização do padrão de fratura.

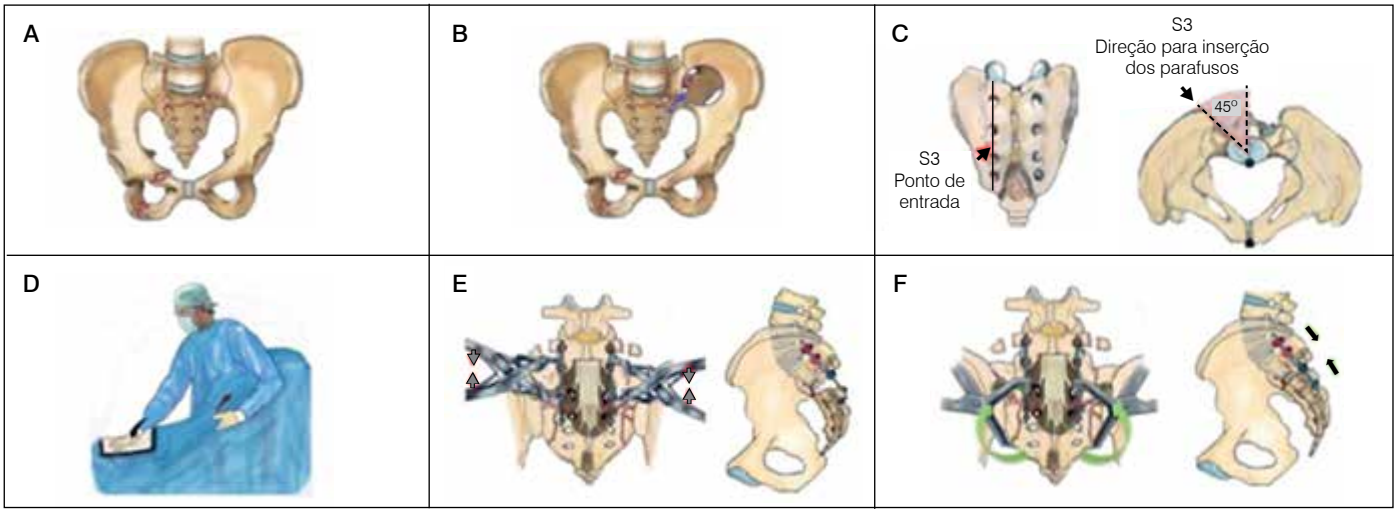

Figura 2. Ilustrações do Padrão de Fratura e Técnica Realizada. A. Variante em 'H' visto no caso apresentado; B. Fratura sacral em 'U', com ênfase na ponte óssea entre o fragmento sacral inferior e a articulação sacroilíaca; C. Ponto de entrada para a inserção dos parafusos em S3; D. Manobra de extensão do quadril utilizada na redução do fragmento sacral superior; E. Manobras de compressão utilizadas para complementar a redução do fragmento sacral superior; F.Manobras de compressão utilizadas para complementar a redução do fragmento sacral inferior.

A musculatura foi aproximada por planos, assegurando boa cobertura dos implantes. Drenos de sucção foram instalados no subcutâneo e a pele foi suturada sem tensão. Após a estabilização sacro-pélvica, a paciente foi posicionada em decúbito dorsal e o ramo púbico fixado com um parafuso percutâneo. Os dispositivos utilizados na osteossíntese seguem listados na Tabela 1.

Cuidados pós-operatórios e acompanhamento

No terceiro dia de pós-operatório, a marcha foi iniciada com suporte de carga parcial. Uma semana após a cirurgia, a paciente já deambulava com apenas uma muleta e recebeu alta para acompanhamento ambulatorial. Na ocasião da alta foram obtidas imagens radiográficas para avaliação do alinhamento da fratura, posição de implantes e descompressão do canal. Durante o acompanhamento ambulatorial, radiografias pélvicas e lombossacrais foram realizadas em intervalos regulares de seis semanas durante os primeiros seis meses a fim de avaliar a angulação cifótica ao nível do traço transverso da fratura. Os resultados clínicos foram avaliados pelos escores de Majeed e Gibbons, e pela Escala Visual Analógica (EVA) para dor.[25-29]

RESULTADOS

O procedimento cirúrgico durou três horas, com perda sanguínea estimada de 380 ml. O tempo total de internação foi de 10 dias e não houve complicações como infecção ou deiscência de sutura. A dor local e a parestesia perineal melhoraram progressivamente e, após a alta, analgésicos opióides não foram mais necessários. Um prognóstico favorável foi confirmado a partir dos resultados positivos discriminados na Tabela 2. Na segunda consulta de acompanhamento ambulatorial, a paciente já deambulava sem muletas e foi capaz de suportar seu peso total na posição unipodal. (Figura 3) Não houve relato de dor lombar ou pélvica durante a marcha ou em decúbito. A função sexual, competência esfincteriana e sensibilidade perineal estavam normais. A única queixa da paciente era de desconforto nas áreas onde os implantes eram proeminentes, especialmente quando sentada. O estudo imagiológico de pós-operatório não mostrou qualquer perda de correção da deformidade cifótica, nem instabilidade pélvica; indícios de consolidação foram identificados na décima segunda de pós-operatório. (Figura 3) A paciente retornou às atividades regulares três meses após a cirurgia, e mesmo com a proeminência dos implantes, não quis se submeter a rebordagem cirúrgica para remoção dos mesmos.

Tabela 1. Implantes Utilizados na Osteossíntese.

L5	6.0 x 45 mm – Expedium® Spine System (DePuy Synthes - Johnson & Johnson, Massachusetts, EUA)
S1	6.0 x 40 mm – Expedium® Spine System (DePuy Synthes - Johnson & Johnson, Massachusetts, EUA)
Ílio	7.5 x 70 mm – CD Horizon® System (Medtronic - Sofamor-Danek, Tennessee, EUA)
S2	3.5 x 20 mm – Vertex® (Medtronic - Sofamor-Danek, Tennessee, EUA)
S3	3.5 x 20 mm – Vertex® (Medtronic - Sofamor-Danek, Tennessee, EUA)
Hastes	Transition rods 5.5 x 3.5 mm – SUMMIT® (DePuy Synthes - Johnson & Johnson, Massachusetts, EUA)
Parafuso do ramo público	3.5 x 80 mm – Synthes® (DePuy Synthes - Johnson & Johnson, Pennsylvania, EUA)

DISCUSSÃO

Roy-Camille foi o primeiro a descrever a fratura em 'U' do sacro como uma lesão multiplanar: uma fratura transversal no plano axial combinada com fraturas longitudinais bilaterais no plano sagital.[30] O sistema de classificação mais utilizado para a IEP também foi proposto por Roy-Camille e, posteriormente, modificado por Strange-Vognsen e Lebech.[30,31] Este sistema avalia a relação entre os fragmentos sacrais superiores e inferiores, mas não aborda as possíveis variações nos componentes multiplanares da fratura.

Diferentes técnicas cirúrgicas têm sido aplicadas no tratamento das fraturas em 'U', entre as quais, a FLP vem se tornando cada vez mais importante.[1,9] Nesta técnica, o realinhamento entre a coluna lombar, o sacro e a pelve é obtido através da utilização de hastes e

Tabela 2. Escores de Avaliação Clínica e Funcional.

	Antes da cirurgia	**Antes da alta**	**3º mês de pós-operatório**	**6º mês de pós-operatório**	**12º mês de pós-operatório**
Gibbons[A]	2	2	1	1	1
Majeed[B]	Não aplicável	Não aplicável	74	90	98
VAS[C]	8	9	3	2	0

A. Escore de Gibbons de avaliação neurológica (I- Exame neurológico normal, II- Apenas parestesias, III- Déficit motor, IV- Disfunção esfincteriana). B. Escore de Majeed para avaliação funcional após lesões pélvicas (varia de zero [pior] até 100 [função normal]); C. Escala Visual Analógica indicando o status de dor da paciente (varia de zero [sem dor] até 10 [pior dor possível]).

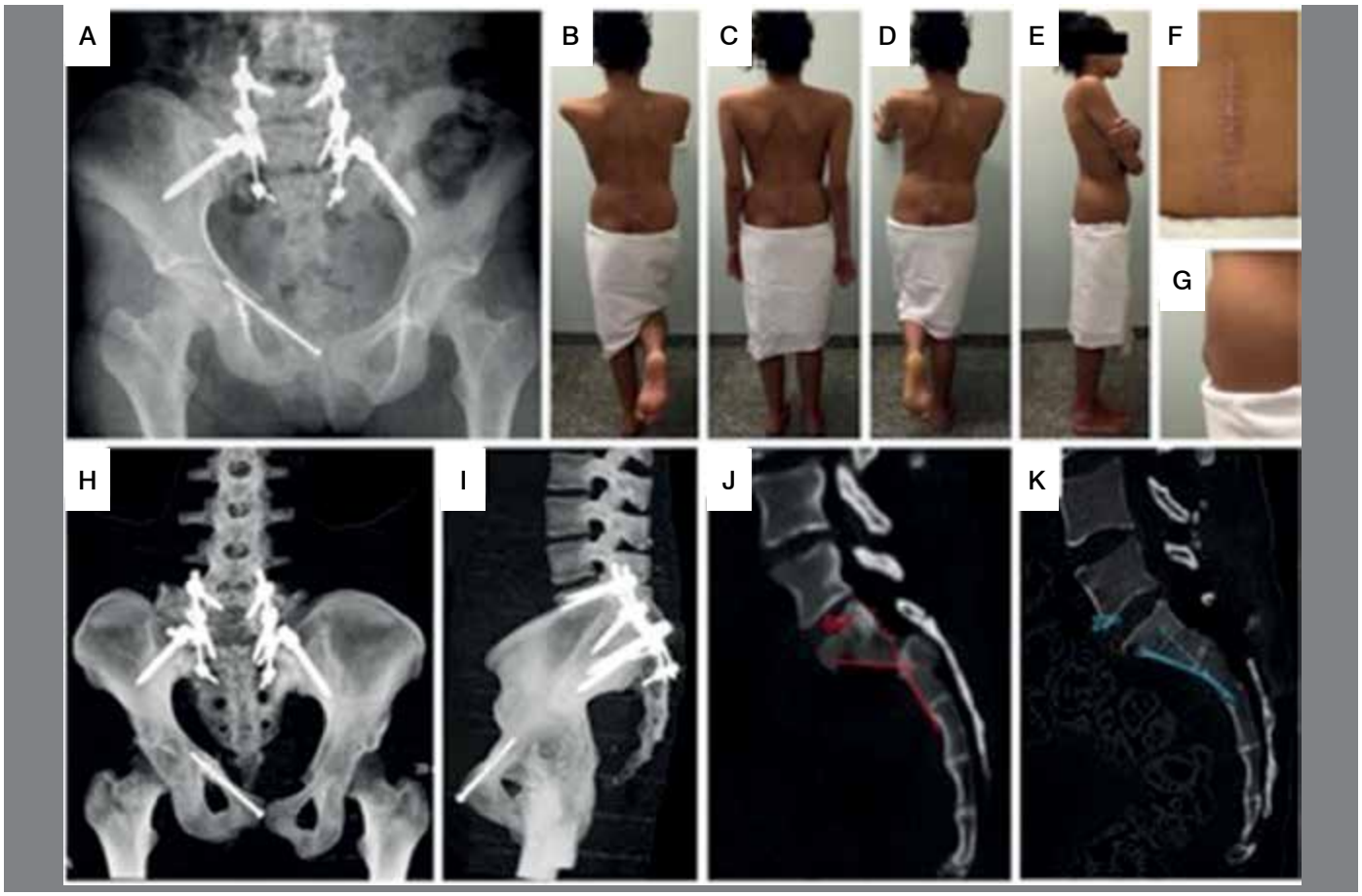

Figura 3. Imagens do pós-operatório. A. Radiografia panorâmica da pelve; B-E. Imagens clínicas da paciente em ortostase com mono e bipedestação; F, G. Imagem da cicatriz cirúrgica destacando a proeminência dos implantes; H, I. Tomografias computadorizadas revelando o bom posicionamento dos implantes e a consolidação da fratura; J, H. Redução da cifose sacral e descompressão adequada do canal.

parafusos bilateralmente posicionados em L5 e nos ilíacos.[1-9, 15] Na FLP é possível a estabilização da transição lombopélvica mesmo sem a instrumentação do sacro, que pode se encontrar fragmentado, sem áreas para o ancoramento dos implantes. Na fratura em 'U' clássica, o realinhamento dos fragmentos sacrais superior e inferior é obtido de forma indireta através das manobras de redução pela hastes, graças a existência de uma conexão óssea entre o fragmento inferior e a pelve. (Figura 2) A raridade das fraturas sacrais com IEP, bem como a sua diversidade morfológica, tornam difícil a padronização de técnicas para a correção e estabilização destas lesões.

Neste estudo, apresentamos uma variação morfológica da fratura em 'U', classificada como Roy-Camille tipo 2. O componente transversal da lesão foi localizado entre S1 e S2, enquanto que os componentes longitudinais se estenderam abaixo das articulações sacroilíacas, formando um padrão em 'H'. (Figuras 1 e 2) Não havia conexão óssea entre o fragmento sacral inferior e as demais porções do sacro, ou pelve, impossibilitando a correção da cifose ao nível traço transverso exclusivamente pela técnica de FLP original.

A decisão de reduzir a deformidade em cifose nas fraturas sacrais com IEP se alicerça em princípios bem estabelecidos do equilíbrio espino-pélvico. A deformidade cifótica do sacro aumenta a incidência pélvica (IP), um parâmetro radiográfico do equilíbrio sagital espino-pélvico relacionado com desfechos funcionais insatisfatórios a longo prazo.[32-34] Além disso, a redução da deformidade recupera o diâmetro do canal raquiano, cuja obliteração já foi atribuída a déficits neurológicos e dor crônica a médio e longo prazos. Outra vantagem em corrigir a deformidade sacral é a restauração das dimensões pélvicas, especialmente do seu diâmetro anteroposterior. Tal restauração recupera o canal ósseo do parto e a tensão nos componentes do o assoalho pélvico, diminuindo tanto a chance de complicações obstétricas em mulheres na idade fértil, quando a de complicações ginecológicas tardias, como as distopias genitais.[35,36]

Para corrigir a cifose sacral das fraturas em 'U', combinamos a técnica de FLP a uma técnica de redução sacro-sacral. Após a inserção dos parafusos em L5, S1, S2, S3 e ilíacos, a redução do fragmento superior do sacro foi realizada utilizando manobras de extensão do quadril e tração femoral. Manobras adicionais de compressão e distração também foram realizadas através das hastes, utilizando como pontos de apoio os parafusos de L5 e ilíacos. (Figura 2) Tais manobras não foram suficientes para a redução completa da cifose. Para tal propósito, a variação da técnica apresentada foi fundamental.

Hastes de transição originalmente desenvolvidas para a utilização na transição cervicotorácica foram adaptadas na FLP, permitindo a utilização de parafusos de menor diâmetro (originalmente desenvolvidos para a coluna cervical) no fragmento sacral inferior, (Tabela 1) o qual foi reduzido com o auxílio de pinças ósseas para ser posteriormente fixado nas hastes pré-moldadas através dos parafusos de S2 e S3 (Figura 2). Esta adaptação permitiu a redução direta e estabilização da cifose, conectando o fragmento sacral inferior à FLP após a redução.

A necessidade de descompressão do canal raquiano é outra questão controversa no tratamento cirúrgico das fraturas sacrais em geral.[1,12,37,38] Via de regra, nós realizamos a descompressão em todos os pacientes inconscientes ou com déficits neurológicos sempre que há comprometimento do canal ou cominuição foraminal. No caso apresentado, a realização de avaliações clínicas adequadas foi um desafio em particular. Apesar da queixa de hipoestesia perineal na primeira avaliação clínica, o humor depressivo da paciente e a falta de cooperação tornaram difícil a caracterização topográfica dos

achados e o seguimento temporal dos mesmos. Como os exames de imagem indicavam obliteração do canal raquiano e a cirurgia seria realizada por via aberta, nós optamos por realizar a laminectomia descompressiva de S1 e S2.

Outro aspecto importante da técnica de FLP refere-se a realização de artrodese das articulações sacroilíacas. A mobilidade residual nestas articulações tem sido relacionada à quebra de implantes, dor residual, e necessidade de reoperações.[1,39,40] Considerando o perfil psicossocial desfavorável da paciente para a realização de procedimentos subsequentes, optou-se pela artrodese sacroilíaca. A paciente não relatou qualquer dor, limitações na movimentação do quadril e coluna lombar ou alterações da marcha ao longo do acompanhamento, mas nós concordamos que outros estudos clínicos e biomecânicos são necessários para esclarecer a importância desta etapa na FLP.

A proeminência dos implante é o problema mais comumente relacionado à FLP.[35,36] e também foi observado em nossa paciente. Mesmo sem lesões de continuidade ou ulcerações decorrentes da pressão sobre as áreas proeminentes, a aparência estética foi uma queixa da paciente em todas as consultas pós-operatórias. O desenvolvimento de implantes mais adequados para utilização na FLP pode diminuir este problema, motivando ainda mais os cirurgiões a empregar esta técnica.

Uma maior série de casos e um maior tempo de seguimento são necessários para avaliação das complicações relacionadas à FLP.[3,8-10,19] O mesmo raciocínio deve ser aplicado à variação da técnica apresentada em nosso caso. Até o momento, a padronização de uma técnica para o tratamento das fraturas de sacro com IEP não foi possível, seja pela baixa incidência destas lesões, seja pela grande heterogeneidade morfológica do acometimento sacral.

A variação da técnica de LPF aqui apresentada mostrou-se uma alternativa viável e promissora no tratamento de fraturas sacrais com IEP, especialmente naqueles padrões em que a deformidade cifótica do sacro não pode ser tratada exclusivamente pela técnica clássica de FLP.

CONCLUSÃO

Nós apresentamos uma variação da técnica de FLP objetivando unir realinhamento e estabilização espino-pélvica em uma variante morfológica da fratura em 'U'. Nossa técnica é uma alternativa promissora para a redução anatômica da deformidade em cifose ao nível do traço transverso, agregando todos os benefícios da FLP clássica.

Todos os autores declaram não haver nenhum potencial conflito de interesses referente a este artigo.

CONTRIBUIÇÕES DOS AUTORES: Cada autor relacionado contribuiu individual e significativamente para o desenvolvimento do trabalho. VMR(0000-0001-5441-0679)*, ALLB (0000-0002-6517-4285)* e JAMG (0000-0002-5647-2248)* foram os principais contribuintes na elaboração do manuscrito. VMR, FMC (0000-0002-3773-6914)* e ALLB idealizaram técnica cirúrgica e realizaram o procedimento. VMR, ALLB, APOF (0000-0003-4079-6659)*, AEPAJ (0000-0001-5186-1239)* e FMC acompanharam a paciente e reuniram dados clínicos. VMR, ALLB, AEPAJ, DPA(0000-0002-5341-3779)* e JAMG realizaram a pesquisa bibliográfica, revisão do manuscrito e contribuíram para o conceito intelectual do estudo. *ORCID (*Open Researcher and Contributor ID*).

REFERÊNCIAS

1. Yi C, Hak DJ. Traumatic spinopelvic dissociation or U-shaped sacral fracture: a review of the literature. Injury. 2012;43(4):402-8.
2. Bydon M, Fredrickson V, De la Garza-Ramos R, Li Y, Lehman RA, Jr., Trost GR, et al. Sacral fractures. Neurosurg focus. 2014;37(1):E12.
3. Murray JRD, Erskine JH, Misra RR. ATLS – Advanced Trauma Life Support. In: Murray JRD, Erskine JH, Misra RR. A–Z of Musculoskeletal and Trauma Radiology.Cambridge: Cambridge University Press; 2008. p. 179-80.
4. Hussin P, Chan CY, Saw LB, Kwan MK. U-shaped sacral fracture: an easily missed fracture with high morbidity. A report of two cases. Emerg Med J. 2009;26(9):677-8.
5. Rommens PM, Vanderschot PM, Broos PL. Conventional radiography and CT examination of pelvic ring fractures. A comparative study of 90 patients. Unfallchirurg. 1992;95(8):387-92.
6. Atici Y, Akman YE, Erdogan S, Sari S, Yavuz U, Carkci E, et al. The effect of growing rod lengthening technique on the sagittal spinal and the spinopelvic parameters. Eur Spine J. 2014;24(6):1148-57.
7. Halawi MJ. Pelvic ring injuries: Surgical management and long-term outcomes. Journal of clinical orthopaedics and trauma. J Clin Orthop Trauma. 2016;7(1):1-6.
8. Ricci WM, Mamczak C, Tynan M, Streubel P, Gardner M. Pelvic inlet and outlet radiographs redefined. J Bone Joint Surg Am. 2010;92(10):1947-53.
9. Schicho A, Schmidt SA, Seeber K, Olivier A, Richter PH, Gebhard F. Pelvic X-ray misses out on detecting sacral fractures in the elderly - Importance of CT imaging in blunt pelvic trauma. Injury. 2016;47(3):707-10.
10. Konig MA, Jehan S, Boszczyk AA, Boszczyk BM. Surgical management of U-shaped sacral fractures: a systematic review of current treatment strategies. Eur Spine J. 2012;21(5):829-36.
11. Schildhauer TA, Bellabarba C, Nork SE, Barei DP, Routt ML Jr., Chapman JR. Decompression and lumbopelvic fixation for sacral fracture-dislocations with spino-pelvic dissociation. J Orthop Trauma. 2006;20(7):447-57.
12. Sagi HC, Militano U, Caron T, Lindvall E. A comprehensive analysis with minimum 1-year follow-up of vertically unstable transforaminal sacral fractures treated with triangular osteosynthesis. J Orthop Trauma. 2009;23(5):313-9.
13. Dudda M, Hoffmann M, Schildhauer TA. [Sacrum fractures and lumbopelvic instabilities in pelvic ring injuries: classification and biomechanical aspects]. Unfallchirurg. 2013;116(11):972-8.
14. Soultanis K, Karaliotas GI, Mastrokalos D, Sakellariou VI, Starantzis KA, Souca cos PN. Lumbopelvic fracture-dislocation combined with unstable pelvic ring injury: one stage stabilisation with spinal instrumentation. Injury. 2011;42(10):1179-83.
15. Sullivan MP, Smith HE, Schuster JM, Donegan D, Mehta S, Ahn J. Spondylopelvic dissociation. Orthop Clin North Am. 2014;45(1):65-75.
16. Janusz P, Tyrakowski M, Monsef JB, Siemionow K. Influence of lower limbs discrepancy and pelvic coronal rotation on pelvic incidence, pelvic tilt and sacral slope. Eur Spine J. 2016;25(11):3622-29.
17. Pytiak A, Bomar JD, Peterson JB, Schmitz MR, Pennock AT, Wenger DR, et al. Analysis of spinal alignment and pelvic parameters on upright radiographs: implications for acetabular development. J Hip Preserv Surg. 2016;3(3):208-14.
18. Denis F, Davis S, Comfort T. Sacral fractures: an important problem. Retrospective analysis of 236 cases. Clin Orthop Relat Res. 1988;227:67-81.
19. Roy-Camille R, Saillant G, Gagna G, Mazel C. Transverse fracture of the upper sacrum. Suicidal jumper's fracture. Spine (Phila Pa 1976). 1985;10(9):838-45.
20. Hsieh PC, Ondra SL, Wienecke RJ, O'Shaughnessy BA, Koski TR. A novel approach to sagittal balance restoration following iatrogenic sacral fracture and resulting sacral kyphotic deformity. Technical note. J Neurosurg Spine. 2007;6(4):368-72.
21. McLaren AC, Rorabeck CH, Halpenny J. Long-term pain and disability in relation to residual deformity after displaced pelvic ring fractures. Can J Surg. 1990;33(6):492-4.
22. McCarthy ML, MacKenzie EJ, Bosse MJ, Copeland CE, Hash CS, Burgess AR. Functional status following orthopedic trauma in young women. J Trauma. 1995;39(5):828-36; discussion 836-7.
23. Tan GQ, He JL, Fu BS, Li LX, Wang BM, Zhou DS. Lumbopelvic fixation for multiplanar sacral fractures with spinopelvic instability. Injury. 2012;43(8):1318-25.
24. Chaudhary K, Potdar P, Bapat M. Complex multilevel lumbar spine fractures with transverse sacral fracture. Indian J Orthop. 2011;45(6):576-80.
25. Lindahl J, Makinen TJ, Koskinen SK, Soderlund T. Factors associated with outcome of spinopelvic dissociation treated with lumbopelvic fixation. Injury. 2014;45(2):1914-20.
26. Gibbons KJ, Soloniuk DS, Razack N. Neurological injury and patterns of sacral fractures. J Neurosurg. 1990;72(6):889-93.
27. Faiz KW. VAS - visual analog scale. Tidsskrift Nor Laegeforen. 2014;134(3):323.
28. Hoeymans N, van Lindert H, Westert GP. The health status of the Dutch population as assessed by the EQ-6D. Qual Life Res. 2005;14(3):655-63.
29. Lee KJ, Min BW, Oh GM, Lee SW. Surgical Correction of Pelvic Malunion and Nonunion. Clin Orthop Surg. 2015;7(3):396-401.
30. Kanakaris NK, Angoules AG, Nikolaou VS, Kontakis G, Giannoudis PV. Treatment and outcomes of pelvic malunions and nonunions: a systematic review. Clin Orthop Relat Res. 2009;467(8):2112-24.
31. Korhonen U, Taipale P, Heinonen S. Assessment of bony pelvis and vaginally assisted deliveries. ISRN obstetrics and gynecology. 2013;2013:763782.
32. Cannada LK, Barr J. Pelvic fractures in women of childbearing age. Clin Orthop Relat Res. 2010;468(7):1781-9.
33. Hart RA, Badra MI, Madala A, Yoo JU. Use of pelvic incidence as a guide to reduction of H-type spino-pelvic dissociation injuries. J Orthop Trauma. 2007;21(6):369-74.
34. Rhee WT, You SH, Jang YG, Lee SY. Lumbo-sacro-pelvic Fixation Using Iliac Screws for the Complex Lumbo-sacral Fractures. J Korean Neurosurg Soc. 2007;42(6):495-8.
35. He S, Zhang H, Zhao Q, He B, Guo H, Hao D. Posterior approach in treating sacral fracture combined with lumbopelvic dissociation. Orthopedics. 2014;37(11):e1027-32.
36. Sagi HC. Technical aspects and recommended treatment algorithms in triangular osteosynthesis and spinopelvic fixation for vertical shear transforaminal sacral fractures. J Orthop Trauma. 2009;23(5):354-60.
37. Ruatti S, Kerschbaumer G, Gay E, Milaire M, Merloz P, Tonetti J. Technique for reduction and percutaneous fixation of U- and H-shaped sacral fractures. Orthop Traumato Surg Res. 2013;99(5):625-9.
38. Phelan ST, Jones DA, Bishay M. Conservative management of transverse fractures of the sacrum with neurological features. A report of four cases. The Journal of bone and joint surgery British volume. 1991;73(6):969-71.
39. Totterman A, Glott T, Madsen JE, Roise O. Unstable sacral fractures: associated injuries and morbidity at 1 year. Spine (Phila Pa 1976). 2006;31(18):E628-35.
40. Bellabarba C, Schildhauer TA, Vaccaro AR, Chapman JR. Complications associated with surgical stabilization of high-grade sacral fracture dislocations with spino-pelvic instability. Spine (Phila Pa 1976). 2006;31(11 Suppl):S80-8; discussion S104.